Aus der Universitätsklinik für Psychisch- und Nervenkranke in Bonn
Direktor: Prof. Dr. Pohlisch.

Unterſuchung der Sippe eines Recklinghauſen-Kranken mit beſonderer Berückſichtigung der Geneſe der gefundenen Anomalien und der Frage der Vererbung.

INAUGURAL-DISSERTATION

zur

Erlangung der Doktorwürde

der

Hohen Medizinischen Fakultät

der

Rheinischen Friedrich Wilhelms-Universität zu Bonn

*

Vorgelegt von

Dr. med. dent P. Hall

Arzt

aus Zweibrüggen bei Aachen.

BONN 1937

Anton Brand, Bonn

Gedruckt
mit Genehmigung der medizinischen Fakultät
der Universität Bonn.
Referent: Prof. Dr. Pohlisch.

R. UNIV.
BIBLIOTHEEK
LEIDEN

Meiner lieben Frau.

Es ist das Verdienst von Recklinghausen's, daß er als erster in seiner grundlegenden Monographie 1882 mehrere bis dahin klinisch als verschieden betrachtete Krankheiten wie falsche Neurome, multiple Hautfibrome, Tumoren des Nervensystems usw. als einheitliches Krankheitsbild unter dem Namen Neurofibromatose zusammenschloß und durch histologische Untersuchungen ihre histogenetische Einheit bewies, indem er zeigte, daß alle diese Tumoren vom Nervenbindegewebe, dem Endo- und Perineurium, abstammen. Wie sehr dieses eigenartige Krankheitsbild seitdem das Interesse der Forscher in Anspruch nimmt, geht daraus hervor, daß Dermatologen, Pathologen, Chirurgen, Neurologen und in neuerer Zeit auch Erbbiologen durch zahlreiche Arbeiten bemüht gewesen sind, das Wesen dieser Krankheit aufzuklären. Durchsieht man nun die inzwischen sehr umfangreich gewordene Literatur über die Neurofibromatosis Recklinghausen, so fallen einem die häufig entgegengesetzten Ansichten anerkannter Autoren auf über die verschiedenen Gebiete dieses durch seine geradezu regellosen und oft widersprechenden Erscheinungsformen komplizierten Krankheitsbildes. Es ist somit sehr schwer, sich ein Gesamtbild dieser eigenartigen Erkrankung zu machen, da die Lehrbücher der Hautkrankheiten nur im wesentlichen die Anomalien an der Haut berücksichtigen, während die Neurologen die Befunde am Nervensystem in den Vordergrund stellen. Die Pathologen klären uns schließlich auf über die Veränderungen an den inneren Organen, die häufig erst bei der Autopsie gefunden werden. Wenn aber zwei Vertreter medizinischer Spezialfächer den gleichen Gegenstand behandeln, so wird ihre Darstellung und Auffassung entsprechend ihrer oft verschiedenen Einstellung in manchen Punkten abweichen.

Die Anschauungen über die Recklinghausensche Krankheit in Beziehung auf ihre Entstehung, Ursache und Erblichkeit haben seit den umfassenden Arbeiten von Adrian aus den Jahren 1901 und

1903 ſtarke Wandlungen durchgemacht, ohne daß man auch nur auf einem dieſer Gebiete zu einer einheitlichen Auffaſſung gekommen iſt. Feindel hat ſchon 1896 die Hypotheſe aufgeſtellt, daß es ſich bei der Recklinghauſenſchen Krankheit um eine Entwicklungsſtörung handelt, die das gemeinſame Keimblatt für Haut- und Nervenſyſtem, das Ektoderm, vor ſeiner Differenzierung getroffen hat, eine Theorie, die heute allgemein angenommen wird. Nach H. Fiſcher faſſen wir die Recklinghauſenſche Krankheit auf „als eine Summe von Symptomen, die ihren Grund haben in einer frühzeitigen Entwicklungsſtörung hauptſächlich ektodermaler Anteile. Wir dürfen und müſſen mithin gelegentlich bei der Recklinghauſenſchen Krankheit Entwicklungsſtörungen an allen Geweben und Organen erwarten, die aus dem primitiven Ektoderm hervorgehen".

Kaſchiwara hält den Morbus Recklinghauſen für eine Mißbildung, „die an jedem Punkte der Kette des cerebroſpinalen, peripheriſchen, ſympathiſchen und chrombraunen Syſtems ihren Ausgang nehmen kann".

Stalmann faßt die Neurofibromatoſis als eine in ihrer Entſtehung bis in die embryonale Entwicklungsperiode zurückgreifende blaſtomatöſe Erkrankung des Nervenſyſtems auf, wobei krankhafte Reize auf dem Umwege über das Nervenſyſtem allen Organen zugeleitet werden können, die dann funktionelle Störungen oder ſogar anatomiſche Veränderungen erfahren.

Das häufige Nebeneinanderbeſtehen von kongenitalen Anomalien der Haut und des Nervenſyſtems und das familiäre erbliche Auftreten dieſer Erſcheinungen haben Meirowſky veranlaßt, die Einwirkung auf das gemeinſame Keimblatt noch weiter zurückzuverlegen, in das Keimplasma, und zwar ſieht er die Urſache in „einer Störung aller derjenigen Erbeinheiten, die ſich am Aufbau des Ektoderms beteiligen und deshalb korrelationsgemäß auch alle Organe treffen kann, die dem gleichen Keimblatt entſprechen".

Die bisher angeführten Autoren ſehen, wie noch viele andere, die Urſache der Recklinghauſenſchen Krankheit in einer

keimplasmatiſchen Störung des Ektoderms. Bei einer Reihe von Beobachtungen der Recklinghauſenſchen Krankheit reicht aber dieſe Erklärung nicht aus, ſondern es finden ſich häufig Störungen an Organen meſodermaler Herkunft, ſo daß man ohne die Annahme auch einer Störung des mittleren Keimblattes nicht auskommt. Curtius hat darauf hingewieſen, daß die Wucherung der Gefäßendothelien, beſonders in den bläulichen Tumoren, dann die Bildung von Sarkomen aus den Tumoren für eine ſtarke Beteiligung auch des Meſoderms ſprechen.

Verocay, Herxheimer und Roth, Ehrmann, Meirowſky, um nur einige wenige Autoren zu nennen, nehmen ebenfalls in manchen Fällen eine Störung im Meſoderm an. Nicht einheitlich iſt aber noch die Auffaſſung in der Frage, ob das Meſoderm primär miterkrankt, die Störung alſo auch in Erbeinheiten für das Meſoderm liegt, oder ob das mittlere Keimblatt ſekundär erkrankt, dadurch daß Anomalien des Ektoderms auch Störungen der angrenzenden Teile des Meſoderms nach ſich ziehen (Verocay).

Neben den Störungen des Keimplasmas für das Ektoderm ſind in manchen Fällen auch ſolche für das Meſoderm vorhanden, denn es ſind Anomalien an Organen und Organſyſtemen meſodermaler Herkunft, beſonders am Knochenſyſtem, beſchrieben, die man nur mit dieſer Annahme erklären kann.

Schließlich ſind auch Neubildungen und Anomalien innerer Organe, alſo entodermalen Gewebes, bei der Recklinghauſenſchen Krankheit beobachtet worden. So beſchreibt Adrian ein Carcinoma ventriculi, Siemens ein Cardiacarcinom, Kyrieleis ein Carcinom des Ductus cyſticus. Saalmann berichtet über einen Fall mit Hypernephrombildung, Korn über Dünnndarmcarcinom. Alle dieſe Veränderungen ſind bei der Recklinghauſenſchen Krankheit nicht als zufällige Komplikationen zu werten, ſondern ſie haben ihre gemeinſame Grundlage in einer Minderwertigkeit von Abkömmlingen des mittleren Keimblattes. Ribbert hat ſchon darauf hingewieſen, daß Bindegewebsſchwäche die maligne Entartung epithelialer Elemente begünſtigt. So iſt es er-

klärlich, daß bei der Recklinghauſenſchen Erkrankung neben Störungen im Ektoderm und Meſenchym auch ſolche im Entoderm angetroffen werden, und es iſt wohl anzunehmen, daß bei einer ſo ſchweren Störung des Keimplasmas für das Ektoderm auch die Minderwertigkeit der Gewebe der beiden anderen Keimblätter durch eine Störung im Keimplasma für dieſe bedingt iſt.

Ball weiſt nachdrücklich darauf hin, daß die Recklinghauſenſche Krankheit auf dem Boden einer allgemeinen degenerativen Anlage entſteht. „Bei dieſer Anlage beobachten wir entwicklungsgeſchichtliche Anomalien, und ein Ausdruck einer ſolchen ſind unter vielen anderen Mißbildungen auch die Symptome, die wir als die Kardinalſymptome der Recklinghauſenſchen Krankheit zu bezeichnen pflegen."

Wir ſehen alſo, daß die Recklinghauſenſche Krankheit kein geſchloſſenes Krankheitsbild iſt, ſondern die Folge einer keimplasmatiſchen Störung, deren qualitative und quantitative Auswirkung ſehr verſchieden ſein kann. Ball und Fiſcher ſchlagen daher die Bezeichnung „Recklinghauſenſcher Symptomenkomplex" ſtatt Recklinghauſenſche Krankheit vor.

Ohne die Annahme einer krankhaften Keimanlage iſt es nicht möglich, ſich ein einigermaßen verſtändliches und zuſammenfaſſendes Bild von den oft ſo ſehr verſchiedenen Erſcheinungsformen der Recklinghauſenſchen Krankheit zu machen, und nur ſo kann man ſich die verwirrende Fülle von Organveränderungen und funktionellen Störungen, die als Begleiterſcheinungen dieſer Krankheit auftreten, erklären.

Unter dem Geſichtspunkt der gemeinſamen Anomalie des Keimplasmas verſtehen wir aber nicht nur die typiſchen, voll ausgebildeten Formen der Recklinghauſenſchen Krankheit mit ihren vier Kardinalſymptomen oder Symptomen erſter Ordnung: Nerventumoren, Hauttumoren, großfleckige und kleinfleckige Pigmentierungen, ſondern wir gewinnen auch Verſtändnis für die fakultativen oder Symptome zweiter Ordnung und die unvollſtändigen Formen dieſer Krankheit, die einmal als Abortivformen oder Formes fruſtes, ein andermal als Jugend- oder Frühformen

beſchrieben ſind, wie ſie von Adrian, Feindel, Oppenheim, Thibierge, Siemens, Fiſcher u. a. angegeben ſind.

Die Meinung darüber, wieviele und welche von den klaſſiſchen Symptomen der Recklinghauſenſchen Krankheit fehlen können und man doch noch eine Abortivform annehmen kann, gehen auseinander. Am weiteſten iſt in dieſer Beziehung Thibierge gegangen, der bei einem Falle ohne Hautfibrome und Nerventumoren lediglich auf Grund der Hautpigmentation und pſychiſcher Störungen die Diagnoſe auf Recklinghauſenſche Erkrankung ſtellt, und Fiſcher ſagt ſogar: „Ich möchte auf Grund meiner Erfahrungen ſo weit gehen, jeden Fall mit typiſchen Café-au-lait-Flecken, auch wenn es nur einer iſt, als äußerſt verdächtig auf Recklinghauſenſche Krankheit anzuſehen und bei Vorhandenſein eines ſolchen Symptoms ſtets an die Möglichkeit des Vorliegens eines Recklinghauſen denken.“ Siemens nimmt ſchon bei dem Vorhandenſein von nur kleinen Recklinghauſenſchen Flecken mit typiſcher Lokaliſation eine Abortivform an. Beſonders Joſt hat ſich mit der Abgrenzung der unausgebildeten Formen von der typiſchen Recklinghauſenſchen Krankheit beſchäftigt und in ſeiner Arbeit zuſammengeſtellt, wieviele von den klaſſiſchen Symptomen fehlen können und doch die Diagnoſe Recklinghauſenſche Krankheit geſtellt werden kann.

Bei dieſen mangelhaft ausgebildeten Formen können die typiſchen Symptome ſehr zurücktreten, und die nicht ſtändigen Anomalien, die Symptome zweiter Ordnung, das Krankheitsbild ſo beherrſchen, daß durch ſie erſt auf eine Recklinghauſenſche Erkrankung hingewieſen wird. Die Bewertung dieſer Symptome zweiter Ordnung hat Fiſcher eingehend ſtudiert. Er rät auf Grund ſeiner Unterſuchungen, den Begriff der Recklinghauſenſchen Krankheit ſehr weit zu faſſen und ſich von dem Begriff der Hautaffektion möglichſt weit zu entfernen, da das Weſen dieſer Krankheit eben in dem Vorhandenſein einer Störung des Keimplasmas liegt. Der Grad dieſer Störungen bedinge das kliniſche Bild und die Art der ſpäteren Veränderungen, die einmal das

Bild ſogenannter typiſcher Fälle, ein andermal das Bild der Abortivfälle in den verſchiedenſten Ausdehnungen biete.

Gerade aber die letzteren ſind ebenſo wie die häufigen Begleiterſcheinungen oder Symptome zweiter Ordnung ſowohl in ihrer kliniſchen Bedeutung als auch für die Frage der Vererbung von außerordentlicher Wichtigkeit und verlangen daher unſere beſondere Aufmerkſamkeit.

Mit ihrer Berückſichtigung wachſen aber auch zugleich die Schwierigkeiten in der Abgrenzung ſowohl gegen die Recklinghauſenſche Krankheit ſelbſt, da voll ausgeprägte Fälle ſeltener zur Beobachtung kommen als die Abortivfälle, als auch der Recklinghauſenſchen Krankheit gegen andere Entwicklungsſtörungen, die ebenfalls dieſe Symptome aufweiſen können und in ſehr engen genetiſchen Beziehungen zu ihr ſtehen. Bielſchowſky hat hierfür den Begriff der fötalen Spongioblaſtoſen geprägt. Zu ihnen gehören außer der Recklinghauſenſchen Krankheit noch die tuberöſe Skleroſe, die familiäre hypertrophiſche Neuritis und die Glioſe, bei denen es ſich um dysgenetiſche Störungen in der Spongioblaſtenwanderung und ihrer Entwicklung handelt.

Sommer faßt dieſe Dysgeneſien als verſchiedene Äußerungen einer gleichartigen Entwicklungsſtörung auf. Orzechowski und Nowicki halten die Recklinghauſenſche Krankheit und die tuberöſe Skleroſe für zwei Varianten ein und desſelben Krankheitsprozeſſes. Riehl, Nobel, Hintz haben auf das auffallende Parallellaufen beider Erkrankungen in Bezug auf Pigmentanomalien, fibröſe Tumoren, Mißbildungen, Intelligenzſtörungen und Heredität hingewieſen. Ferner ſtützt die Beobachtung von Miſchformen zwiſchen beiden Störungen bei demſelben Individuum die Auffaſſung von der nahen Verwandtſchaft zwiſchen tuberöſer Skleroſe und Recklinghauſenſcher Krankheit.

Bielſchowsky hat durch ſeine Unterſuchungen gezeigt, daß es ſich bei der hypertrophiſchen Neuritis um nichts anderes handelt als eine eigenartige Form der Recklinghauſenſchen Krankheit.

Bender und Panse sprechen vom „Erbkreis“ der fötalen Spongioblastosen, zu dem sie neben der tuberösen Sklerose, der Recklinghausenschen Krankheit und der familiären hypertrophischen Neuritis gewisse Gliome, nämlich die ventrikelnahen Spongioblastome rechnen, und weisen darauf hin, daß dieser mit den genannten Erkrankungen sicherlich noch nicht abgeschlossen ist. So gehören wahrscheinlich hierher noch folgende, nach heutiger Auffassung gleichfalls auf dem Boden fehlerhafter Anlage beruhende Hautkrankheiten, namentlich (nach Fischer) die systematisierten verrucösen Naevi, ausgedehnte Tierfellnaevi, die Epidermolysis bullosa hereditaria, Formen schwerer Ichthyosis, die Darier'sche Dermatose, die Cutis und Pseudocutis verticis gyrata.

Fast alle Autoren, die sich mit diesem Fragenkomplex beschäftigt haben, stimmen darin überein, daß die äußeren Verschiedenheiten innerhalb dieser fötalen Spongioblastosen bedingt werden durch den Zeitpunkt, an welchem in der fötalen Entwicklung die Störung einsetzt, da sie ihre Entstehung dysgenetischen Vorgängen bei der Migration und Verteilung der Neuroblasten und Spongioblasten von der Matrix (Ventrikelumgebung) zur Peripherie (Rinde) verdanken.

Die Anordnung der grauen und weißen Substanz wird nach H. Vogt im allgemeinen zwischen dem vierten und sechsten Embryonalmonat erreicht. Vorher einsetzende Störungen haben daher grobe Mißbildungen zur Folge, zu denen wahrscheinlich auch die Ganglioglioneurome zu rechnen sind.

Der Zeitpunkt der zur tuberösen Sklerose führenden dysgenetischen Einwirkung ist in die Zeit zu verlegen nach Vollendung der groben Zyto- und Myeloarchitektonik, kurz nachdem die Rindenschichtung fast oder gar vollständig ausgebildet ist, also kurz nach dem 4. bis 6. Monat.

Noch später wären, wie Bender und Panse angeben, die Entwicklungsstörungen bei der zentralen Form der Recklinghausenschen Krankheit anzusetzen, da hier die Neuroblastenwande-

rung von der Matrix aus bereits völlig abgeſchloſſen iſt und die ſich bei ihr findenden Spongioblaſtenherdchen und Zellſchwärme, die ihre Entſtehung einer Störung der Spongioblaſtenwanderung und -entwicklung verdanken, beſonders gehäuft in der Nähe der Ventrikelwand anzutreffen ſind. Die Ganglienzellen bieten hier keine dystopiſchen Abweichungen mehr, es finden ſich vielmehr nur Störungen der Spongioblaſtenwanderung, die nach Bielſchowſkys Meinung mit der Neuroblaſtenwanderung nicht ganz parallel läuft, ſondern im ganzen in einer etwas ſpäteren Fötalperiode vor ſich geht. Am ſpäteſten wäre die Entwicklungsſtörung bei der reinen peripheren Form der Recklinghauſenſchen Krankheit und der hypertrophiſchen Neuritis, die erſt dann einſetzt, nachdem die Hirnentwicklung abgeſchloſſen iſt.

Für die Frage der Geneſe der Recklinghauſenſchen Krankheit ſind bis in neueſter Zeit immer wieder von einzelnen Beobachtern exogene Faktoren wie Infektionskrankheiten, unter denen die Lues eine beſondere Rolle ſpielt, Traumen, Intoxikationen uſw. angegeben worden, doch iſt heute wohl allgemein anerkannt, daß durch dieſe äußeren Einflüſſe nur die bis dahin auf fehlerhafter Keimanlage beruhende, latent gebliebene Anomalie manifeſt wird. Ebenſo wie die exogenen wirken die endogenen Einflüſſe, unter denen Pubertät, Gravidität und Klimakterium häufig als auslöſende Faktoren genannt werden.

Der erbliche Charakter der Recklinghauſenſchen Krankheit wird kaum noch angezweifelt und iſt durch eine Reihe von Unterſuchungen einwandfrei bewieſen. Schon 1902 und 1903 ſtellten Adrian und Petrén feſt, daß die Krankheit in einem Fünftel der Fälle familiär auftritt. Herxheimer und Roth berichteten 1913 von 67 Fällen erblicher Neurofibromatoſe. Hoekſtra hat 1922 eine Zuſammenſtellung über die Erbverhältniſſe nach der Literatur gegeben. In einigen Fällen bei ſeinen 77 Stammbäumen mit familiärer Erkrankung konnte er das Auftreten bis zu vier Generationen nachweiſen. Er ſtellt auch feſt, daß in der Regel die degenerativen Erſcheinungen ſich in der Descendenz maſſiver entwickeln. Andererſeits liegen aber Beobachtungen vor,

daß die Erſcheinungen in der Descendenz immer abortiver werden, und ſchließlich ſehen wir völlige Regelloſigkeit.

Lange, Hoekſtra, Preiſer und Davenport, Aſchner halten die Recklinghauſenſche Krankheit für ein im weſentlichen dominant erbliches Leiden. Zu einer ganz anderen Anſchauung gelangt dagegen Siemens, der an 20 eigenen Fällen den Erbgang ſtudiert hat. Er konnte nur in den ſeltenſten Fällen eine klare Dominanz des Erbganges feſtſtellen, während bei den meiſten die Dominanz durchaus nicht mit Sicherheit nachzuweiſen war. Siemens erklärt ſich dieſes wechſelnde Verhalten in der Erſcheinungsform und im Erbgang nach der Annahme von Preiſer und Davenport durch das Vorhandenſein verſchiedener Erbſtämme (Biotypen) in den einzelnen Familien, die im Erbgang und im kliniſchen Bilde Beſonderheiten zeigen können, oder aber es beſtehe auch die Möglichkeit, daß ſich die familiären Beſonderheiten durch andere Erbanlagen erklären, die zufällig neben der Recklinghauſenanlage zugegen ſind. Er kommt zu der Annahme einer zum mindeſten ſehr unregelmäßigen Dominanz bei der Recklinghauſenſchen Krankheit und erhärtet dieſe Annahme noch durch den Hinweis auf die außerordentlich geringe Fruchtbarkeit der Recklinghauſen-Kranken, wodurch das Leiden bei einfach dominantem Erbgang einer negativen Auslefe unterliege und ſein Verſchwinden ſich deshalb tatſächlich abſehen laſſen müßte. Ferner weiſt er noch darauf hin, daß die Krankheit häufiger durch äußerlich Geſunde als durch Kranke übertragen wird, was auch das ſporadiſche Vorkommen der Neurofibromatoſe erklärt. Wir müſſen hierbei annehmen, daß Perſonen der Vorfahrenreihe latente Träger der Krankheitsanlage ſind. G. A. Fiſcher hat dann, angeregt durch die Unterſuchungen von Siemens, das Literaturmaterial daraufhin durchgeſehen, ob eine Fruchtbarkeitsminderung bei Recklinghauſen-Kranken allgemein vorhanden iſt, und hat an Hand von 466 Literaturfällen die Reſultate von Siemens im weſentlichen beſtätigen können.

Klare dominante und unklare dominante Erbgänge beherrſchen heute das Bild. Zur Klärung des Charakterbildes der Reck-

linghauſen-Kranken benutzte Blotevogel bei ihren Unterſuchungen außer der Genealogie noch anderes geniſches Material, um dadurch der Klärung der „neurofibromatöſen Konſtitution“ näherzukommen. Sie ſuchte leicht zugängliche ſomatiſche Merkmale zu erfaſſen, die den an Neurofibromatoſe Erkrankten von anderen Kranken und Geſunden unterſcheiden, und benutzte Unterſuchungen der Blutgruppen, das Daktylogramm und anthropologiſch meßbare Abweichungen. Blotevogel glaubt auf dieſe Weiſe verwertbare Reſultate gefunden zu haben, die einer weiteren Nachprüfung wert ſind und einen neuen gangbaren Weg weiſen.

Bei der vielſeitigen Änderung der Manifeſtation der Recklinghauſenſchen Krankheit iſt für die Frage der Vererbung nicht der Grad der Anlageſtörung und nicht der Grad der Erſcheinungsform von Bedeutung, ſondern wichtig iſt die Frage, ob bei dem einzelnen Individuum überhaupt Anzeichen vorhanden ſind, die für eine Störung des Keimplasmas ſprechen, wie ſie bei der Recklinghauſenſchen Krankheit anzunehmen iſt. Wenn Fiſcher für die Diagnoſe der Neurofibromatoſe rät, den Begriff der Recklinghauſenſchen Krankheit ſehr weit zu faſſen und ſich von dem Begriff der Hautaffektionen möglichſt weit zu entfernen, ſo gilt das in gleichem Maße für die Frage der Vererbung. Faßt man aber den Begriff nicht ſo weit und läßt die atypiſchen und monoſymptomatiſchen Fälle, die von nicht geübten Unterſuchern häufig als ſolche nicht erkannt und überſehen werden, außer acht, ſo wird man oft ſcheinbar negative Ergebniſſe dort erhalten, wo in Wirklichkeit poſitive vorliegen. Es gewinnen ſomit die fakultativen Symptome in einer Recklinghauſen-Kranken-Sippe für die Vererbung größere Bedeutung. Curtius hat in ſeinen vorbildlichen Familienunterſuchungen über die Multiple Sklerose ſchon darauf hingewieſen, daß die erbbiologiſche Betrachtungsweiſe ſehr weſentlich dazu beitrug, den Blick von den „klaſſiſchen“ voll ausgeprägten Krankheitsformen abzulenken auf die Mikroformen, die Rudimentär- und Abortivfälle.

Die erbbiologiſche Unterſuchung einer Sippe führt daher nur

zu einem verwertbaren Ergebnis, wenn man jedes einzelne bei den einzelnen Individuen vorkommende Symptom berückſichtigt und darauf prüft, ob ſeine Geneſe auf einer Störung des Keimplasmas beruht. Gehört eine Perſon mit einer ſolchen Störung einer Recklinghauſen-Krankenfamilie an, ſo kann man die Diagnoſe auf viel weniger Anzeichen aufbauen als bei jemandem, der nicht einer ſolchen Familie angehört, denn in dieſem Falle ſtempelt auch ein Einzelſymptom den Träger ſchon als behaftet.

Es iſt ferner zu beachten, daß die verſchiedenen Symptome bei der Recklinghauſenſchen Erkrankung häufig erſt im Laufe der Entwicklung oder gar erſt im ausgereiften Alter auftreten können, ſo daß es oft kaum feſtzuſtellen iſt, ob es ſich in dem vorliegenden Fall um eine inkomplette Form, Forme fruſte, oder um einen Fall handelt, bei dem die Symptome erſter Ordnung erſt ſpäter manifeſt werden. Es gilt das natürlich beſonders für Kinder und jüngere Erwachſene.

Um die Bewertung ſolcher weniger belaſteten Familienmitglieder für die Frage der Vererbung richtig beurteilen zu können, würde man ſicher ſehr viel weiter kommen, wenn man ſich nicht mit der einmaligen Unterſuchung einer mit dieſer krankhaften Keimanomalie behafteten Familie begnügte, ſondern fortlaufend oder wenigſtens nach einer Reihe von Jahren die Unterſuchungen wiederholen und die weitere Entwicklung der ganzen Sippe, beſonders die bei den Jugendlichen erhobenen Befunde verfolgen würde.

Auf dieſe Weiſe würde erſt ein brauchbares Material beſchafft, um die von Siemens angenommenen einzelnen verſchiedenen Erbſtämme oder den Einfluß anderer Erbanlagen bei der Manifeſtation der Recklinghauſenſchen Krankheit beſſer kennen zu lernen, und an dem die Erbforſchung der in ihrer Erſcheinungsform und Vererbung ſo komplizierten Erkrankung mit größerer Ausſicht auf Erfolg betrieben werden könnte, zumal die Materialbeſchaffung heute in den erbbiologiſchen Forſchungsinſtituten organiſiert iſt. Aus dem Mangel an geeignetem Material für die Unterſuchung erklärt ſich ſicher auch ein großer Teil der ſich wider-

ſprechenden Anſichten vieler Autoren über die Erblichkeit der Recklinghauſenſchen Krankheit, da ſie zwar viele Kranke zu erfaſſen ſuchten, ſich aber meiſt mit der Unterſuchung einiger weniger Verwandten begnügen und im übrigen auf anamneſtiſche Angaben verlaſſen mußten. So hat Mosbacher für ſeine intereſſante Arbeit über acht Familien ſicher Behafteter in zwei Familien nur je einen, in vier Familien nur je zwei, in einer Familie drei und ſchließlich in einer Familie vierzehn Angehörige, alſo in acht Familien zuſammen nur dreißig Angehörige unterſuchen können.

Durch den Erlaß und die Durchführung der Erbgeſundheitsgeſetze hat das Volk ganz allgemein mehr Intereſſe und Verſtändnis für erbbiologiſche Fragen bekommen. Man wird daher in Zukunft nicht mehr ſo ſehr wie bisher mit den Unterſuchungen auf Widerſtand ſtoßen. Uns iſt nicht nur von keiner Seite auch nur die geringſte Schwierigkeit gemacht worden, ſondern wir haben überall großes Entgegenkommen gefunden.

Im Gegenſatz zu Siemens, der ausdrücklich erwähnt, daß die von ihm erhobenen anamneſtiſchen Angaben bei der ſpäter erfolgten Unterſuchung ſich alle als richtig erwieſen, haben wir bei unſeren Unterſuchungen gerade die entgegengeſetzte Beobachtung gemacht. Jeden einzelnen haben wir vor der Unterſuchung gefragt, ob er Veränderungen an der Haut wie Flecken, Warzen oder Geſchwülſtchen habe, und von allen wurde das abgelehnt, auch von dem intelligenten Vater des Probanden. Nach unſerer Erfahrung iſt demnach jede anamneſtiſche Angabe in dieſer Beziehung nicht verwertbar, denn berückſichtigt man auch nur die poſitiven Angaben, ſo verfällt man in den Fehler der poſitiven Ausleſe und erhält dadurch ebenfalls ein falſches Ergebnis.

Im folgenden bringen wir nun die Ergebniſſe der pſychiatriſch-nurologiſchen und dermatologiſchen Unterſuchung einer Sippe, in der ſich ein Recklinghauſen-Kranker mit angeborenem Schwachſinn befindet. Außerdem wurden folgende anthropologiſche Meſſungen am Kopf: Schädelbreite, Schädellänge, Stirnbreite und Schädelumfang vorgenommen, die jedoch zu keinem verwertbaren Ergebnis

führten, da bei den Verwandten keine Abweichungen von der Norm gefunden wurden.

Anlaß zu dieſer Arbeit gab uns ein Fall von Recklinghauſenſcher Krankheit kombiniert mit Schwachſinn, der zur Erſtattung eines Gutachtens zwecks Sterilisierung des Kranken dem Rheiniſchen Provinzial-Inſtitut für pſychiatriſch-neurologiſche Erbforſchung in Bonn überwieſen worden war.

Zu dieſem Zwecke wurden alle lebenden näheren Blutsverwandten des Probanden ärztlich unterſucht, und zwar war uns dies in einem Umfange möglich, wie das bisher in der Literatur noch nicht zu finden iſt. Von den lebenden 32 in Frage kommenden Verwandten konnten, wie nachfolgende Sippentafel zeigt, 31 Blutsverwandte des Probanden unterſucht werden.

Es wurden ferner unterſucht der Stiefvater der Mutter und der Stiefvater des Vaters. Bei letzterem wurde ein für unſere Unterſuchung bedeutungsvoller Befund erhoben, auf den wir noch ſpäter zu ſprechen kommen werden.

Sippentafel.

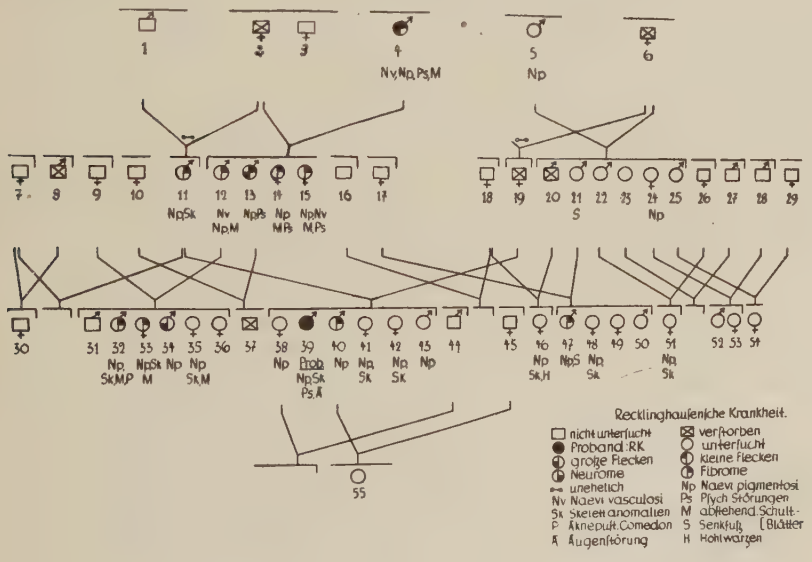

Die Familien beider Eltern des Probanden ſind in den 90er Jahren von Oſtpreußen nach Weſtfalen verzogen und haben mit ihren Verwandten in Oſtpreußen keine Verbindung mehr, ſo daß noch weitere Unterſuchungen und Erhebungen nicht mehr möglich waren.

Es iſt zunächſt darauf hinzuweiſen, daß beide Eltern des Probanden uneheliche Kinder waren und daß die unterſuchten Geſchwiſter der Eltern alle nur Halbgeſchwiſter ſind. Die Großmütter des Probanden ſind beide (2) [1]) (6) tot, und anamneſtiſch konnte bei beiden nichts in Erfahrung gebracht werden, was auf eine Recklinghauſenſche Erkrankung oder auf eine Abortivform hindeutete, da von irgendwelchen Veränderungen an der Haut oder ſonſtigen Anomalien nichts bekannt war. Ganz beſonders wurden dieſe auch bei der Mutter des Vaters (2) von deren Tochter abgelehnt, die ſie bis zu ihrem vor einigen Jahren erfolgten Tode gepflegt hatte.

Über den Großvater mütterlicherſeits konnten wir nichts erfahren. Von dem Vater des Vaters (1) hieß es, daß er landwirtſchaftlicher Arbeiter, ein ſchmucker Kerl und tüchtiger Arbeiter war. Die Heirat mit der Großmutter (2) habe ſich zerſchlagen und er ſei nach Berlin gezogen. Seitdem habe man nichts mehr von ihm gehört.

Krankengeſchichte des Probanden (39):

1. Eigene Angaben: Die Angaben des Probanden über ſeine Familie waren nicht ſicher verwertbar. Er machte über ſeine eigene Vorgeſchichte folgende Angaben: Er ſei in H. als zweites von ſechs Kindern geboren worden. Als kleines Kind habe er die engliſche Krankheit gehabt und erſt mit ſechs Jahren habe er laufen gelernt. Bei den erſten Gehverſuchen ſei er oft ſchwer geſtürzt, und zwar ſei er immer gerade auf den Kopf gefallen. Davon habe er ſehr große Narben und Beulen an der Stirn zurückbehalten, die allerdings im Laufe der Jahre kleiner geworden ſeien. Bei dieſen Stür-

1) Die in Klammern ſtehenden Zahlen beziehen ſich auf die Zahlen in der Sippentafel.

zen habe er nicht das Bewußtſein verloren, auch keine Krampfanfälle erlitten.

Erſt mit neun Jahren ſei er eingeſchult worden. Er ſei in die Volksſchule gegangen und nicht ſitzen geblieben, die Lehrer ſeien mit ihm zufrieden geweſen. (Vgl. dazu die Angaben des Vater.) Im ganzen habe er allerdings nur ſechs Jahre lang die Schule beſucht, da er ſo ſpät eingeſchult worden ſei.

Nach der Schulentlaſſung 1925 habe er keine regelrechte Arbeit gehabt, ſondern der Mutter im Haushalt geholfen.

Etwa 1928 habe er ſich den rechten Oberſchenkel gebrochen, als er beim Spielen vom Speicher eines benachbarten Bauernhauſes gefallen ſei. Das Haus ſei wohl 10 m hoch geweſen. Er habe nach dem Sturze das Bewußtſein nicht verloren und kein Erbrechen gehabt. Er ſei nur ſo erſtaunt geweſen, daß er nicht habe laufen können, da das rechte Bein immer ſo hin und her ſchlenkerte und daß die anderen alle noch oben geſtanden hätten. Er habe neun Wochen im Städtiſchen Krankenhaus in H. gelegen und ſei dann als geheilt entlaſſen worden. 1929 ſei ſeine Mutter an Schwindſucht geſtorben. Von 1931 bis 1933 habe er eine Stellung als Ausläufer im Blindenheim gefunden. Er habe die durch Vertreter verkauften Bürſten und Beſen zu den betreffenden Kunden hingebracht.

Seit 1933 habe er dann als Straßenhändler Bürſten, Aufnehmer und Kurzwaren verkauft. Er verdiene dabei ein wenig, müſſe jedoch weiter vom Vater unterſtützt werden und wohne auch noch bei ihm zu Hauſe.

Er habe zwar Freunde, gehe aber faſt immer für ſich allein. Für Mädchen habe er kein beſonderes Intereſſe. Er wiſſe ja, daß das nichts für ihn ſei, da er doch nicht heiraten und eine Frau ernähren könne.

Ernſtliche Erkrankungen habe er außer dem Oberſchenkelbruch nicht durchgemacht.

II. Angaben des Vaters: Er ſei bei der Geburt des Probanden mit anweſend geweſen. Es ſei aber dabei nichts Auffälliges vorgekommen. 14 Tage nach der Geburt ſei der Junge kränklich gewor-

den und habe Zuckungen und krampfartige Erſcheinungen gehabt, ſo daß man befürchtet habe, er werde dabei erſticken. Die Krämpfe habe er nur im erſten und zweiten Lebensjahr gehabt. Die „Drüſen in der Haut“ (vgl. Befund) ſeien von Geburt an dageweſen. Der Arzt habe von „Gehirnkrankheit“ und engliſcher Krankheit geſprochen.

Bis zum ſechſten Lebensjahr ſei der Proband Bettnäſſer geweſen. Laufen habe er erſt mit 5—6 Jahren gelernt und ſei dabei ſo unbeholfen geweſen, daß er dauernd hinfiel. Er ſei ſtets wie ein „platter Sack“ hingeſchlagen, ohne den Sturz mit den Händen aufzufangen. Davon und von einem Fall von einer etwa 1 m hohen Mauer rührten die großen Narben an ſeiner Stirn her.

Sprechen habe der Proband mit zwei bis drei Jahren gelernt, freilich habe er nicht ſo deutlich wie die anderen Kinder geſprochen.

Als er mit neun Jahren eingeſchult wurde, habe er zunächſt die Hilfsſchule beſuchen ſollen, wegen des ſehr weiten Schulweges habe man aber geſtattet, daß er die nahe gelegene Volksſchule beſuchte. Wie oft der Proband ſitzen geblieben ſei, wiſſe er nicht. Er ſei wohl der Form halber ein- oder zweimal mitgeſtiegen. Er ſei eben mitgeſchleppt worden, um die einfachſten Kenntniſſe zu erlangen.

Seit 1933 ſei er als Straßenhändler tätig. Er verdiene zwar wöchentlich nur etwa 5 RM, habe aber doch wenigſtens eine regelmäßige Beſchäftigung.

III. Befund des Probanden:

Alter: geb. 18. 1. 1910. Größe: 1,53 m. Gewicht: 54 kg. Guter Allgemeinzuſtand, reichlicher Fettanſatz am Bauch. Keine Ödeme. Kurze untere Gliedmaßen, während der Oberkörper und die Arme verhältnismäßig lang ſind. Hände und Füße auffallend plump, kurz und gedrungen.

Kopf: eckig, quadratiſch. Der Hirnſchädel übertrifft an Umfang den Geſichtsſchädel. Schädelumfang: 59,2 cm. Beiderſeits auf der Stirn erhebliche, unregelmäßige Narben! Links 5 cm mal 1,2

cm. Rechts zwei parallele Narben: a) 4,5 cm mal 1,0 cm, darüber b) 3,0 mal 0,5 cm. In der Stirnmitte zwei kleinere, lineare Narben.

An der Haut des Rumpfes, ganz gering auch der Extremitäten, zahllose, kleinste bis nußgroße Geschwülste; ganz weich, z. T. im Niveau der Haut oder darunter, z. T. auch gestielt, z. B. am Rücken, mehrere ganz kleine Fibromata pendula. Am linken Schienbein unter der Haut ein größerer Knoten. Besonders große Fibrome beiderseits in den Gesäßfalten.

In der Mitte des Kreuzes über der Gesäßfurche ein großer Pigmentfleck (Café-au-lait-Fleck): 6,0 mal 4,0 cm. An der rechten Gesäßachse ein ebensolcher: 7,0 mal 2,0 cm. Außerdem mehrere mittelgroße und ferner sehr zahlreiche ganz kleine Pigmentflecke an Brust, Bauch und Rücken, ganz selten an den Extremitäten.

Mundhöhle: hochgradige Paradentose. Gebiß nicht gepflegt, Zähne zum Teil hochgradig kariös; der seitliche Schneidezahn ist auf der rechten Seite in Ober- und Unterkiefer schief gestellt, alle vier Weisheitszähne und der zweite Molar unten rechts sind nicht angelegt, bzw. nicht vorhanden. Zunge feucht, belegt, ohne Bißnarben. Rachen o. B.

Schilddrüse nicht vergrößert, keine Drüsenschwellungen. Das Herz ist nach rechts verlagert. Das Röntgenbild zeigt außerordentlichen Hochstand des linken Zwerchfells, starke Luftblähung unter dem Zwerchfell. Die Durchleuchtung: ungeheure Luftblähung des Magens. Beim Schlucken von Brei läßt sich sehr gut verfolgen, wie der Patient große Mengen von Luft mitschluckt. Sonst sind die inneren Organe o. B.

Urin: Alb. ∅; Sach. ∅; Blut: Wa-R —; Liquoruntersuchung: o. B.

Nervensystem: Kopf nicht klopf- oder druckempfindlich. Augen: Befund der Universitäts-Augenklinik Bonn: Alternierendes Schielen, vorwiegend rechts. In Primärstellung hat man den Eindruck von langsam ruckartigen Bewegungen; wir können uns jedoch nicht davon überzeugen, daß es sich dabei um einen Nystagmus handelt. Augen äußerlich reizlos, rechts paracentral maculae corneae. Visus rechts 4/50, links 0,5 (Kindertafel), der Nahvisus ist

bei dem Patienten nicht zu prüfen. Hornhautaſtigmatismus rechts 1,5/20°, links 1,0/180°. Objektiv rechts geringer myopiſcher Aſtigmatismus, links Emmetropie. Am Augenhintergrund fanden wir beiderſeits die Papille temporal weißlich gefärbt, rechts mehr als links. Die genaue Entſcheidung, ob es ſich um eine temporale Ablaſſung handelt, iſt nur durch Geſichtsfeldprüfung uſw. zu treffen, was aber bei dem Geiſteszuſtand des Patienten unmöglich iſt. Gefäße und Makula o. B. Lidſpalten gleich weit. Pupillen gleich weit, mittel, kreisrund. Raſche, aber nicht ſehr ausgiebige Licht- und Convergenzreaktion.

Hirnnerven: o. B. Auch Cochlearis und Veſtibularis o. B. Reflexe: Radiusperioſtreflex beiderſeits ++; Tricepsreflex beiderſeits ++; Bicepsreflex beiderſeits +; Mayerſcher Grundgelenkreflex links nicht ſicher auslösbar, rechts +; Trommer und Knipsreflex negativ. Finger-Naſen-Verſuch: etwas ungeſchickt, aber ohne eigentliche Ataxie. Baranyſcher Verſuch: kein Vorbeizeigen. Grundverſuch: kein Abweichen oder Abſinken der vorgeſtreckten Arme; Diadochokineſe beiderſeits einigermaßen geſchickt ausgeführt. Bauchdecken- und Cremaſterreflex + (rechts—links). Patellarreflex beiderſeits leicht geſteigert, links lebhafter als rechts. Rabinski ∅; Roſſolimo ∅; Mendel-Bechterew ∅; Gordon ∅; Oppenheim links ∅, rechts fraglich +; Archilleſehnenreflex: beiderſeits mehrere kloniſche Nachzuckungen, links = rechts. Keine Kloni auslösbar. Romberg ∅. Knie-Hacken-Verſuch: ungeſchickt, aber ohne eigentliche Ataxie. Tonus der Muskulatur normal, an den Beinen links wohl etwas vermehrt gegen rechts; keine Atrophie; grobe Kraft gut.

Senſibilität nicht geſtört, doch auffallend unempfindlich gegen Schmerzen.

Gang: ſtampfend, hebt die Füße kaum vom Boden ab, dabei unſymmetriſche Haltung: Kopf leicht nach rechts auf die Schulter gelegt, rechter Arm wird ſchlendernd mitbewegt, während der linke meiſt ganz ſteif gehalten wird.

Die pathologiſch-hiſtologiſche Unterſuchung eines exſtirpierten Tumors aus der Bauchdecke durch das hieſige Pathologiſche Inſtitut ergab: „Das Exciſionsſtück beſteht aus einem fibromartigen

Gewebe mit eingelagerten ſpindeligen und auch rundlichen Zellen. Eine typiſche Neurofibromatoſis liegt nicht vor. Der Befund iſt jedoch durchaus verdächtig".

Röntgenbefunde: Schädel: ziemlich großer Gehirnſchädel. Die Sella turcica zeigt eine etwas unregelmäßige Form, es beſteht aber keine Erweiterung oder Vertiefung! Encephalographie: obwohl erhebliche Mengen Liquors lumbal entnommen und durch Luft erſetzt wurden (zuerſt 90 ccm, dann nochmal 70 ccm), ließ ſich das Ventrikelſyſtem nicht darſtellen. Luftanſammlungen in der Subocciptalgegend ſind bei Kontrollen nicht feſtſtellbar. Es läßt ſich nur eine deutliche, an einzelnen Stellen fleckige, rechts vielleicht etwas deutlicher als links ansgeſprochene, Subarachnoidealfüllung erkennen.

Hände: eine ausgeſprochene Mißbildung iſt hier nicht feſtſtellbar. Die Hand iſt auffallend kurz.

Füße: auch hier ſehr kurze Metatarſalia. Lateralflexion der Zehen, keine grobe Mißbildung.

Leichte Skolioſe der Wirbelſäule nach rechts, leichte Linksverſchiebung des Kehlkopfs.

Seeliſches Verhalten: O. war während ſeines Aufenthaltes in der Provinzial-Heil- und Pflegeanſtalt B. bewußtſeinsklar und über Ort und Zeit orientiert; keine Anhaltspunkte für das Beſtehen von Sinnestäuſchungen und Wahnideen; gutmütig, zutraulich und diſtanzlos. Aufforderungen kam er willig und unermüdlich nach. Bei den vorgenommenen diagnoſtiſchen Eingriffen zeigte er eine bemerkenswerte Gleichgültigkeit und Unempfindlichkeit gegen Schmerzen. Dem Leben auf der Krankenabteilung fügte er ſich ohne Schwierigkeiten ein, jedoch blieb er bis zu einem gewiſſen Grade unſelbſtändig. Seine gemütlichen Regungen beziehen ſich faſt durchweg auf die Befriedigung der einfachſten körperlichen Bedürfniſſe. Im Anſtaltsgebäude fand er ſich ſchwer zurecht. Die Intelligenzprüfung ergab einen mäßigen Grad von Schwachſinn (Debilität). Die Schrift iſt ungeſchickt und ſchlecht leſerlich. Er macht zahlreiche Rechtſchreibungsfehler und läßt Buchſtaben und Silben aus. Der Inhalt des von ihm geſchriebenen Lebenslaufs iſt

außerordentlich primitiv. Beim Leſen macht er ebenfalls reichliche, z. T. ſinnwidrige Fehler. Die Leiſtungen beim Rechnen waren verhältnismäßig beſſer, die Bildung von Oberbegriffen dürftig und primitiv.

Überblicken wir noch einmal kurz das Weſentliche des Falles O. Der Rumpf iſt überſät von 58 kleinen Hautgeſchwülſten. Die pathologiſch-hiſtologiſche Unterſuchung einer dieſer Geſchwülſte ergab ein fibromartiges Gewebe, das von dem unterſuchenden Pathologen als durchaus verdächtig für Neurofibromatoſis bezeichnet wird. Ferner finden ſich an der Haut mehrere kleine bis nußgroße Fibromata pendula, einige große und zahlreiche kleine Café-au-lait-Flecke. Neben dieſen vier Kardinalſymptomen der Recklinghauſenſchen Krankheit fanden ſich noch zahlreiche ſtark pigmentierte Naevi, als Skelettanomalien auffallend kurze Hände und ſehr kurze Metatarſalia, leichte Skolioſe der Wirbelſäule, Deformität der Sella, großer Gehirnſchädel, Fehlen der vier Weisheitszähne und eines Molaren, Schiefſtellung der beiden ſeitlichen Schneidezähne rechts. Bei der Encephalographie war das Ventrikelſyſtem trotz Einführung ſehr großer Mengen Luft nicht darſtellbar. Neben den ſonſt gefundenen pathologiſchen Befunden an den Augen iſt hervorzuheben, daß die Papille beiderſeits temporal weißlich gefärbt iſt, was für eine temporale Abblaſſung verdächtig iſt. Nachweisbare Reflexveränderungen fanden ſich: Patellarreflex links geſteigert gegen rechts, Oppenheim rechts poſitiv. Die Unterſuchung des Geiſteszuſtandes ergab eine Debilität mittleren Grades.

Sippſchaftserhebungen: Folgende Blutsverwandte des O. wurden unterſucht:

A. Die 5 Geſchwiſter des O. und eine 10 Tage alte Nichte.

B. Der Vater des O.

C. Die 4 Halbgeſchwiſter des Vaters mit Kindern.

D. Die 6 Halbgeſchwiſter der verſtorbenen Mutter mit deren Kindern.

Außerdem wurden der Stiefvater der Mutter und der Stiefvater des Vaters unterſucht.

A. Geſchwiſter des Probanden und eine Nichte.

1. Anna K., geb. O. (38), geb. am 25. 10. 1908. Schmale, blaſſe, freundliche junge Frau. Intellektuell gut begabt, unterhält ſich frei und geſchickt, gute Schulleiſtungen. Reflexe lebhaft, ſonſt neurologiſch o. B., vereinzelter Pigmentnaevus am rechten Fußrücken, Haut ſonſt ganz frei. Kein Hohlfuß.

2. Auguſt O. (40), geb. 6. 3. 11. Schreiner, SA.-Mann, verheiratet, 1 Kind. Zugänglicher, energiſcher, geweckter Menſch. Epheliden im Geſicht. Ein kleiner Naevus pigmentoſus 2 Querfinger oberhalb des linken Rippenbogens. Im Nacken (linke Halsſeite) kleiner erhabener Naevus. Kleinere Naevi ganz vereinzelt an den Armen und im Geſicht. Auf der linken Schulter 3 bis zu 1 cm im Durchmeſſer große, weißliche, weiche Geſchwülſte (Fibrome), Konſiſtenz ähnlich wie bei den Hautgeſchwülſten des Probanden. Kein Hohlfuß. Neurologiſch o. B.

3. Maria O. (41), geb. 7. 7. 12. Stenotypiſtin. Hübſches, friſches, gut gewachſenes Mädchen. Intellektuell offenbar gut begabt, ſehr gute Zebgniſſe. Unterhalb der linken Clavicula ein 3—4 mm großer, etwas erhabener Pigmentnaevus, mehrere nicht erhabene kleine Naevi an beiden Oberarmen. Sonſt Haut o. B. Neurologiſch: Reflexe ſehr lebhaft, ſeitengleich, ſonſt o. B. Beiderſeits deutlicher Hohlfuß, ſtarker Eindruck des Schuhriemens beiderſeits auf dem „hohen Spann“. Starke Hornhautſchwielen an den Fußſohlen im Bereich der Belaſtungszone, beſonders an der Innenſeite des Ballens und der Ferſe. Sehr ſtarke Schwiele an der Innenſeite der linken Ferſe. Schuhgröße 38.

4. Helene O. (42), geb. 5. 10. 15. Friſeuſe. Ebenfalls ſehr anſehnliches, friſches Mädchen. Gut gewachſen. Will in Kürze einen SS.-Mann heiraten, macht ſich Sorge wegen der vorgenommenen Unterſuchung, ob die Ehe erlaubt wird. Daumen wie bei F. O. kurz und plump (Gleiche Daumen ſoll die verſtorbene Mutter gehabt haben.) Im Geſicht 7 deutlich ſicht- und taſtbare, deutlich erhabene Pigmentnaevi. Ein kleiner Naevus unterhalb der rechten

Clavicula. Haut ſonſt o. B. Kein Hohlfuß. Außerordentlich lebhafte, ſeitengleiche Reflexe, ſonſt neurologiſch o. B.

5. Joſef O. (43), geb. 5. 1. 22. Beſucht die kaufmänniſche Schule. Geweckt, zugänglich, beſcheiden. Im Geſicht zahlreiche Epheliden. Ein erhabener bräunlicher Naevus links von der Wirbelſäule in Höhe etwa des 10.—11. Bruſtwirbels. Neurologiſch o. B.

6. Das 10 Tage alte Kind (55) von Auguſt O. (40) hatte einen leichten Ikterus neonatorum. Haut ganz glatt.

B. Vater des Probanden.

7. Andreas O. (11), geb. 1884. Sehr intelligent, zweifellos überdurchſchnittlich begabt bei Berückſichtigung ſeiner Bildungsſtufe. War lange Jahre Zentrumsſtadtverordneter und Abteilungsleiter bei der Arbeitsvermittlung. Beſitzt ein ſelbſtgebautes Haus, äußerſt ſauber und wohnlich, Garten vorzüglich gehalten. Seit einem halben Jahre wieder verheiratet. Die Frau macht einen netten, ſoliden, einfachen Eindruck. Er gibt bereitwillig Auskunft und zeigt zahlreiche Familienbilder. Haare ſteil aufrecht gebürſtet. Schwer kriegsbeſchädigt. Am Hals und Nacken mehrere, am Bauch und Rücken vereinzelte ganz kleine Fibromata pendula. Ferner einzelne kleine Naevi vasculosi. Eine Warze am rechten Unterarm. Leichter Hohlfuß beiderſeits, findet nur ſchwer paſſende Schuhe, da ſein Spann ſo hoch ſei. Bei Märſchen ausdauernd. Neurologiſch o. B.

C. Halbgeſchwiſter des Vaters und deren Kinder.

8. Auguſt K. (12), geb. 15. 4. 89. In der Schule gut gelernt, gelernter Maſchiniſt, ſeit 1923 arbeitslos. Wie er glaubt, hat er eine Veranlagung zum Schauſpieler in ſich, hat auch im Alter von 16—17 Jahren bei einer Schauſpielertruppe mitgeſpielt, wäre gerne dabei geblieben, durfte aber nicht, weil der Vater fürchtete, er käme Sonntags nicht in die Kirche. Mit 30 Jahren ging er in Dortmund-Hörde wieder ans Theater, wurde aber zu ſchlecht bezahlt und gab es dann wieder auf, weil er damit die Familie nicht ernähren konnte. — „Wenn ſie hörten, daß Auguſt ſpielte, war ganz

Hörde da". — Pſychiſches Verhalten: freundlich und entgegenkommend, gibt bereitwillig Auskunft, fühlt ſich offenbar zu etwas Höherem berufen; leider hätten ihm die Mittel gefehlt, ſonſt hätte er es als Schauſpieler zu etwas gebracht. Großer, kräftig gebauter Mann, welliges Haar, lang nach hinten gekämmt. An der rechten Stirnſeite und an der rechten Schläfe mehrere kleine, über das Niveau der Haut hervorragende, weiche Fibrome. Am Rumpf fünf kleine pendelnde Fibrome, im Nacken ein größeres. Der Rumpf iſt überſät mit über 40 kleinen Naevi vasculosi. Am rechten Oberſchenkel ein Naevus pigmentosus. Abſtehende Schulterblätter. Hände und Füße ſind normal gebaut. Neurologiſch o. B.

9. Franz K. (31), Kind von (12), geb. 10. 12. 14. In der Schule gut gelernt, war SS-Mann, dient augenblicklich bei der Artillerie, wurde vom zuſtändigen Truppenarzt unterſucht: In der Nackengegend vier linſengroße Naevi.

10. Auguſt K. (32), Kind von (12), geb. 6. 7. 17. Landwirtſchaftlicher Arbeiter. Kräftig, groß. Pſychiſch unauffällig, ſpricht wenig. Viele kleine Fibromata pendula am Hals, ein anderes drei fingerbreit unter dem rechten Angulus scapulae. Am Rücken ſechs Naevi pigmentosi, viele Akne-Puſteln am Rücken, Bruſt und im Geſicht. Zahlreiche Comedonen. Hohlfüße, hoher Riſt, Schwierigkeit beim Schuhkauf, kann aber gut laufen, auch im loſen Acker. Beiderſeits 1. Zehe verkürzt, plump, kurzer Nagel (Bildung wie Daumen beim Probanden); auch etwas kurze Daumen. Abſtehende Schulterblätter. Neurologiſch o. B.

11. Anneliese K. (33), Kind von (12), geb. 2. 1. 24. In der Schule einmal ſitzen geblieben. Schmächtiges blondes Mädchen mit geringer Prognatie und unregelmäßiger Zahnſtellung im Unterkiefer. Leichte Hohlfußbildung. Im Geſicht Epheliden. Am Hals vier, am linken Oberarm drei, am rechten zwei kleine Naevi pigmentosi. Am Rücken rechts von der Wirbelſäule ein kleines geſtieltes Fibrömchen. Stark abſtehende Schulterblätter. Neurologiſch o. B.

12. Herbert K, (34), Kind von (12), geb 24. 5. 25. Kräftiger Junge, lernt in der Schule gut. Epheliden, Geſichtshaut ſonſt rein.

Pfenniggroßer Café-au-lait-Fleck links von der Wirbelſäule, drei größere, ſchwächer pigmentierte auf der rechten Schulter, am Halſe einige kleine Naevi pigmentosi. Neurologiſch o. B.

13. Liſelotte K. (35), Kind von (12), geb. 30. 8. 27. Kräftiges Mädchen, lernt gut. Epheliden, ſonſt Geſichtshaut rein. Drei kleine Naevi pigmentosi am Hals, einer über der rechten Clavikel. Leichte Hohlfüße, die ſchmerzen, wenn ſie viel läuft. Füße kurz, Zehen normal. Abſtehende Schulterblätter. Neurologiſch o. B.

14. Johanna K. (36), Kind von (12), geb. 3. 12. 29. Blondes, kräftiges Mädchen. An der Haut keine Veränderungen. Hände und Füße normal. Neurologiſch o. B.

15. Joſ. K. (13), Stiefbruder des Vaters, geb. 25. 11. 95. Zechenarbeiter, verheiratet, keine Kinder (1 Kind mit 11 Monaten geſtorben). In der Schule immer gut mitgekommen, war ſtets geſund. 1916—1920 in franzöſiſcher Gefangenſchaft. Still, ruhig, ſehr ſchweigſam, gibt aber willig Auskunft. Er macht keinen intelligenten Eindruck. Großer kräftiger Mann. Unreine Geſichtshaut. Im Geſicht vier, am Hals zwei weiche, das Niveau der Haut überragende Fibrome. Neun pendelnde Fibrome über den Rumpf verteilt, ein größeres auf der Mitte der rechten Clavicula. Auf der rechten Schulter mehrere kleine und einige bis zehnpfennigſtückgroß Café-au-lait-Flecke. Am rechten Oberſchenkel zwei kleine Naevi pigmentosi. Füße und Hände normal. Neurologiſch o. B. Von ſeinem Vater wurde mir geſagt, „daß er nicht recht mitmachen wollte, ich ſolle ihm das nicht übelnehmen, der iſt nun einmal ein eigener Menſch“ (Sonderling).

16. Magdalene K. (14), Halbſchweſter des Vaters, geb. 25. 11. 1898, ledig. War Filialleiterin beim Konſum, führt jetzt ſelbſtändig ein Lebensmittelgeſchäft. Sie macht einen intelligenten Eindruck, iſt aber wenig geſprächig und gibt nur kurz, wenn auch willig Auskunft. Nach den Angaben ihres Bruders Auguſt iſt ſie ſehr menſchenſcheu, habe vor der Unterſuchung große Angſt gehabt, lebe ſehr abgeſchloſſen und gehe faſt nie in Geſellſchaft. Das Geſchäft halte ſie nur, weil ſie das Geld ſo liebe, ſonſt würde ſie das Geſchäft ſicher aufgeben, nur um nicht immer mit fremden Men-

ſchen zu tun zu haben. Geſichtshaut glatt, friſch ausſehend. An der Naſengegend einige Epheliden. Am Rumpf verſtreut 18 kleine Naevi pigmentosi, ein größerer unterhalb des Nabels. Am Rücken links von der Wirbelſäule zwei kleine, neben der rechten Achſelhöhle ein linſengroßes, geſtieltes Fibrom. Handbreit über der Spina iliaca anterior superior links ein zehnpfennigſtückgroßes, geſtieltes blumenkohlartiges Fibrom, teils von derber, teils von weicher Konſiſtenz. Hände und Füße normal. Abſtehende Schulterblätter. Neurologiſch o. B.

17. Martha K. (15), Halbſchweſter des Vaters, geb. 28. 10. 03. Ledig, führt dem Vater und der Schweſter den Haushalt, war immer zu Hauſe; in der Wohnung iſt es ſehr ſauber. In der Schule einmal nicht mitgekommen. Geſicht, Oberarme und Halsausſchnitt überſät mit Epheliden, am rechten Oberarm zwei kleine Naevi pigmentosi, am Hals drei kleine Fibrome, ein größeres im Nacken. Am Rumpf fünf winzig kleine Fibromata pendula, zwei kleine Naevi vasculosi. Am linken Bein zwei Fibrome. Abſtehende Schulterblätter.

D. Halbgeſchwiſter der verſtorbenen Mutter und deren Kinder.

18. Franz J. (20), Halbbruder der Mutter, geb. 29. 9. 1893. Im Kriege gefallen. War Hüttenarbeiter. Seiner Frau ſind Veränderungen an der Haut nicht aufgefallen. Eine Tochter.

19. Anna J. (46), Tochter von (20), geb. 12. 6. 1917. Verkäuferin. Pſychiſch unauffällig. Ein kleiner Naevus pigmentosus am rechten Unterkiefer, ſieben weitere am Rücken und auf der Bruſt; Hohlwarzen beiderſeits. Hände normal. Leichte Hohlfußbildung auf beiden Seiten. Neurologiſch o. B.

20. Bernhard J. (21), Halbbruder der Mutter, geb. 17. 12. 95. Verheiratet, vier Kinder. Kaſſierer bei der Krankenkaſſe. In der Schule angeblich ſtets der beſte. Ruhig, ſpricht wenig. Haut glatt, friſch, ohne Veränderungen. Hände o. B. Beiderſeits Senkfuß. Neurologiſch o. B.

21. Heinz J. (47), Sohn von (21), geb. 24. 10. 19. In der Schule gut gelernt, Bürolehrling, aufgeweckter Junge, der ſich gut zu unterhalten weiß. Am Bauch unterhalb des Nabels drei kleine

pendelnde Fibrome. Am Rücken zwei nicht erhabene pigmentierte Naevi. Plattfüße, die keine Beſchwerden machen. Neurologiſch o. B.

22. Karola J. (48), Tochter von (21), geb. 9. 10. 21. In der Schule gut mitgekommen, lernt Schneiderei. Nach Angabe des Vaters nervös, leicht aufgeregt. Sie iſt ſchüchtern, ſpricht nicht viel. Mehrere kleine nicht erhabene Pigmentnaevi an Bruſt, Rücken und Beinen. Leichte Hohlfußbildung, rechts ſtärker als links, keine Beſchwerden. Neurologiſch o. B.

23. Ferdinande J. (49), Tochter von (21), geb. 4. 10. 24. Aufgewecktes, geſprächiges Mädchen. Haut, Gliedmaßen und Nervenſyſtem o. B.

24. Bernh. J. (50), Sohn von (21), geb. 23. 1. 34. Lebhaftes, normal entwickeltes Kind. Haut, Gliedmaßen und Nervenſyſtem o. B.

25. Leo J. (22), Halbbruder der Mutter, geb. 27. 3. 98. Verheiratet, ein Kind. Hüttenarbeiter. In der Schule angeblich gut mitgekommen. Läßt ſich willig unterſuchen, ſpricht im übrigen aber kaum. Haut, Gliedmaßen und Nervenſyſtem o. B.

26. Liſelotte J. (51); Kind von (22), geb. 6. 1. 28. Sehr aufgeweckt und intelligent. Leidet an „chroniſchem Bronchialkatarrh". An der linken Halsſeite, linken Schulter und am linken Oberarm mehrere kleine, nicht erhabene Pigmentnaevi, ſonſt Haut glatt. Hände o. B. Andeutung von Hohlfuß, beſonders links. Neurologiſch o. B.

27. Anna H., geb J. (23), Halbſchweſter der Mutter, geb 1901, verheiratet, kein Kind. Zugänglich, geſprächig, ziemlich adipös. Haut ganz glatt. Neurologiſch o. B. Hände und Füße normal.

28. Auguſte St., geb. J. (24), Halbſchweſter der Mutter, geb. 10. 2. 05, Schreinersfrau, zwei Kinder. Sehr geſprächig, klagt über „nervöſe Herzbeſchwerden". Am linken Schulterblatt 1,5 cm langer, 0,5 cm breiter, etwas erhabener, regelmäßig begrenzter, weicher Pigmentnaevus, ferner je ein kleiner, nicht taſtbarer Naevus auf der Bruſt und am Knie. Haut ſonſt ganz frei. Hände und Füße normal. Neurologiſch o. B.

29. Gerhard St. (52), Sohn von (24), geb. 10. 9. 28. Soll gut lernen. Haut, Gliedmaßen und Nervenſyſtem o. B.

30. Giſela St. (53), Tochter von (24), geb. 25. 4. 31. Schmächtiges, ſchüchternes Mädchen, weint bei der Unterſuchung. Haut, Gliedmaßen und Nervenſyſtem o. B.

31. Martin J. (25), Halbbruder der Mutter, geb. 10. 11. 06. Schloſſer, verheiratet, ein Kind. Intellektuell ſicher ausreichend begabt. Wirkte zuerſt mürriſch und verſchloſſen, wurde dann aber zugänglicher. Haut, Gliedmaßen und Nervenſyſtem o. B.

32. Urſula J. (54), Kind von (25). Normal entwickeltes 19 Monate altes Kind. Körperlich o. B.

33. Martin J. (5), Stiefvater der Mutter, geb. 18. 10. 1863 in Weſtpreußen. In der Schule gut gelernt. War immer geſund. Seit 1928 Invalide, hat ſich in ein Stift eingekauft. Mittelgroßer, dicker Mann, ſehr gepflegtes Äußere. Auf dem Rücken zwiſchen den Schulterblättern 6 etwas über die Haut hervorragende, linſen- bis pfenniggroße Warzen, ferner am Rücken 8 kleine ſchwach pigmentierte Naevi, ſonſt Haut glatt, friſch, ohne Veränderungen. Hände und Füße o. B. Neurologiſch o. B. Er gibt an, daß ihm an der Haut ſeiner Frau nie Veränderungen aufgefallen ſeien, wußte aber auch nichts von dem Vorhandenſein ſeiner eigenen.

34. Franz K. (4), Stiefvater des Vaters, geb. 3. 6. 1863 in Oſtpreußen. Heiratete die ſechs Jahre ältere Mutter des unehelich geborenen Vaters des Probanden. Er hat die Schule wenig beſucht, „es war das da noch nicht ſo, im Sommer mußte er das Vieh hüten und auf dem Felde helfen, aber auch im Winter war er wenig in der Schule“. Aufgefordert etwas zu leſen, lehnte er ab mit der Begründung, er könne es nicht ſehen, aber er habe auch nie die Zeitung geleſen, das habe ihm keinen Spaß gemacht. Ebenſo lehnte er Rechenaufgaben ab: „das kann ich nicht, meine Frau hat immer alles gerechnet“. Im Alter von 24 Jahren hat er die ſechs Jahre ältere Frau geheiratet. Er war mit einer Schweſter ſeiner Frau auf dem gleichen Gut beſchäftigt und dieſe habe ihm die Heirat vermittelt, gekannt habe er ſeine Frau ſchon früher. In den neunziger Jahren ſei er nach H. in Weſtfalen gezogen. Induſtriearbeiter — ſeit 11 Jahren Invalide. — 73 Jahre alter Mann, 174 cm groß,

in reduziertem Ernährungszuſtand. Das Sternum ſpringt ſtark vor, beſonders das Manubrium. Schlüſſelbeingruben ſtark eingefallen. Die Schulterblätter ſtehen ſtark flügelförmig ab. Haut des Geſichtes nicht glatt, zahlreiche Unebenheiten, über dem linken Auge 2 linſengroße, erhabene, weiche Fibrome; am linken äußeren Augenwinkel am Oberlied 2 kleine etwa 2-3 mm lange Fibromata pendula, desgleichen 9 am Thorax von verſchiedener Größe, ferner zahlreiche Fibrome in der Haut, erhaben, gut taſtbar. Viele kleine Naevi vasculosi und pigmentosi; ganz kleine und bis zehnpfennigſtückgroße Café-au-lait-Flecken am Rumpf und an den Oberarmen. Hände und Füße o. B. Neurologiſch: Arm- und Beinreflexe geſteigert, ſeitengleich, einige kloniſche Nachzuckungen bei den Patellar- und Achillesſehnenreflexen. — Er macht einen wenig intelligenten Eindruck, iſt wenig gepflegt, was bei der ſonſt ſehr ſauberen Umgebung beſonders auffällt. Der Unterſuchung macht er keine Schwierigkeit. — Von ſeiner Tochter Martha wird uns nachher angegeben: der Vater ſei in der Jugend etwas Sonderling geweſen, er habe ſich von allen zurückgezogen, unter Menſchen nicht wohlgefühlt, ſpäter, als er verheiratet war, habe ſich das etwas gelegt. Als Junggeſelle und auch, als er verheiratet war, „ging er ſchon mal gern nebenher, für nette Mädchen habe er immer etwas übrig gehabt". Das wiſſe ſie von ihrer Mutter.

Auf einem Familienbild iſt die Mutter des Vaters (2) ſehr korpulent, nicht groß. Im Geſicht ſind keine Unebenheiten oder Flecken zu erkennen. Der Kopf iſt normal konfiguriert. Die Tochter gibt an, daß die Mutter eine reine Haut gehabt habe. Es ſei ihr nie etwas von Warzen, Flecken oder dergleichen an der Haut aufgefallen, als ſie die Mutter vor ihrem Tode ſechs Wochen gepflegt und immer gewaſchen habe. Die Mutter ſei viel klüger geweſen als der Vater.

Wir haben bei unſerer Unterſuchung folgende Anomalien gefunden:

1. Pigmentanomalien (große und kleine Recklighauſenflecke und Naevi pigmentosi),

2. Haut- und Nerventumoren,
3. Naevi vasculosi,
4. Störungen der Pſyche und des Intellekts,
5. Skelettanomalien,
6. Augenſtörungen,
7. Akne-Puſteln und Comedonen,
8. Abſtehende Schulterblätter,
9. Hohlwarzen,
10. Hohlfüße.

Im folgenden Teil der Arbeit wird zunächſt darauf eingegangen, ob die gefundenen Störungen nach den in der Literatur gefundenen Angaben auf der bei der Recklinghauſenſchen Krankheit vorhandenen Keimanomalie beruhen und wieweit ſie mit dieſer Erkrankung in Beziehung ſtehen.

Nach der Häufigkeit nehmen die bei unſeren Unterſuchungen gefundenen Pigmentanomalien bei weitem den erſten Platz ein. Pigmentnaevi ſind nach Barthélémy und Levi, Siemens ſo häufig, daß es kaum einen Menſchen gibt, der nicht irgendwelche Naevusform hat. Über die Entſtehung der Naevi pigmentosi, Naevi spili und der Recklinghauſenflecke und ihre Beziehungen zueinander herrſcht unter den Fachgelehrten noch keine einheitliche Auffaſſung.

Schon Virchow hat die fleckige Verteilung des Pigments in der normalen Haut erkannt, und ſie iſt von ihm zuerſt beſchrieben worden. Dieſe eigenartige fleckweiſe Verteilung des Pigments in der Haut führt unter der Einwirkung des Sonnenlichtes zum Auftreten der Epheliden. Auch dieſe ſind, wie die Unterſuchungen von Hammer und Meirowsky klar beweiſen, keimplasmatiſch bedingt, doch liegt hier keine Mißbildung vor, da ihr Auftreten auf der ſchon normalerweiſe vorhandenen fleckweiſen Verteilung des Pigments beruht. Nach Meirowsky iſt eine ſcharfe Abgrenzung zwiſchen Epheliden und Naevi spili bzw. Lentigines nicht möglich. Auch Jariſch betont, daß eine kliniſche Trennung nicht möglich ſei und daß auch pathologiſch-anatomiſch keine Un-

terſchiede beſtehen, ſofern bei den Lentigines noch keine Zelleinlagerungen im Chorion vorhanden ſind.

Für die Entſtehung der Naevi ſind verſchiedene Theorien aufgeſtellt. Soldan konnte ſchon 1899 einen kontinuierlichen Zuſammenhang der Naevuszellneſter in der Region der Papillen mit fibröſen Zellwucherungen in den tieferen Schichten der Cutis verfolgen. Er ſchloß daraus, daß die zelligen Naevi als Tumoren der bindegewebigen, markloſen Scheiden der Nervenausbreitungen, als Neurofibrome aufzufaſſen ſind.

Hallopeau, Jadasſohn, Simon nahmen für die Entſtehung der ſyſtematiſierten Naevi eine aetiologiſche Bedeutung der Nerven an. Für dieſe Annahme ſpricht auch die Tatſache, daß man experimentell nach Durchtrennung eines Nerven im zugehörigen Hautgebiet Pigmentbildung beobachtet hat. Da aber viele ſyſtematiſierte Naevi weder den Verlauf noch das Verbreitungsgebiet von Nerven innehalten, iſt die aetiologiſche Bedeutung der Nerven für die Entſtehung der Naevi verlaſſen worden.

Andere Autoren verſuchen die Naevi mit Hilfe der Entwicklungsgeſchichte zu erklären (Kopp, Pfeiffer, O. Simons, Delbanco).

Wegen der bei der Recklinghauſenſchen Krankheit ſo regelmäßig vorhandenen Pigmentflecke hat E. Hoffmann als erſter 1917 auf die Bedeutung der Recklinghauſenſchen Erkrankung in der Naevusfrage hingewieſen und glaubt im Anſchluß an die Unterſuchungen von Verocay und Kyrle über die Entſtehung der Neurinome aus den Nervenmutterzellen, daß auch gewiſſe zellige Naevi von Nervenmutterzellen herrühren können.

Mit der gleichen Frage hat ſich dann Maſſon eingehend befaßt und gefunden, daß die Pigmentnaevi einerſeits aus einem Syncytium von letzten Endes Schwannſchen Zellen beſtehen und andererſeits in ihnen eine viel größere Zahl von Neuriten vorhanden iſt als in der unveränderten Lederhaut. Er iſt daher der Anſicht, daß die Pigmentnaevi ſowohl Neurinome wie Neurome ſind. Er ſchließt ſich der Anſicht Soldans an und hält die Pigment-

mäler für Tumoren der Endausbreitungen ſenſibler Nerven, vor allem aus Schwannſchen Zellen beſtehende Geſchwülſte und bezeichnet daher die Pigmentnaevi als Neuronaevi.

In gewiſſen Familien treten die Naevi auffallend häufig auf, worin Darrier und Jadassohn eine hereditäre Dispoſition der Naevi erblicken. Beobachtungen des Auftretens von Naevi genau an denſelben Stellen, wo ſie ſich auch bei Eltern und Großeltern befunden haben, beweiſen die hereditäre Komponente in der Naevuslehre.

Auf Grund einer vererbungswiſſenſchaftlichen Analyſe der Haut hat dann Meirowſky die keimplasmatiſche Naevustheorie aufgeſtellt.

Sehr eingehend hat ſich Siemens mit dem Studium der Pigmentanomalien bei der Recklinghauſenſchen Krankheit beſchäftigt, und er fand dabei, daß es weſentliche Unterſchiede zwiſchen den naevusähnlichen Erſcheinungen der Recklinghauſen-Kranken und den Naevi der Normalen gibt. Zu ſeinen Unterſuchungen ſtanden ihm 18 Recklinghauſen-Kranke zur Verfügung. Bei allen fanden ſich große Recklinghauſen-Flecke, und ihre große erbliche Dispoſition war ſehr deutlich. Im Gegenſatz hierzu gelang es Siemens nicht, von 117 Naevi ſpili bei eineiigen Zwillingen eine erbliche Dispoſition nachzuweiſen. Die offenbar beſtehenden aetiologiſchen Differenzen veranlaßten ihn nun auch, das kliniſche Bild näher zu ſtudieren. Während der Unterſchied in der Farbe, den er zwar auch fand, nicht ſo deutlich war, erſchien ihm der Unterſchied des Randes ſehr eindrucksvoll. Die großen Recklinghauſen-Flecke ſind glattrandig, und die Naevi ſpili haben einen deutlich gezackten Rand, wodurch beide differentialdiagnoſtiſch leicht zu unterſcheiden ſind.

Auch die kleinen Recklinghauſen-Flecke, die von vielen Autoren kurzweg Epheliden, von anderen ephelidenartig bezeichnet werden, fanden ſich bei allen 18 Fällen. Für ſie fand Siemens ebenfalls, daß ſie kliniſch gut von den Epheliden zu trennen ſind, und zwar weniger durch ihre Farbe und Form, ſehr deutlich dagegen durch ihre Lokaliſation. Während die Entſtehung der Ephe-

liden meiſt der Lichteinwirkung unterworfen iſt und ihre Lokaliſation der natürlichen Lokaliſation des Pigments am Körper parallel geht, bevorzugen die kleinen Recklinghauſen-Flecke beſondere Körperregionen und ſind nicht abhängig von der normal vorhandenen Verteilung des Pigments. Solche Prädilektionsſtellen für die kleinen Recklinghauſen-Flecke ſind der Nacken, die Gürtelgegend zwiſchen Nabel und Mamillen und die Achſelhöhlen nebſt deren Umgebung.

Siemens ſchlägt daher vor, als Naevi ſpili nur die betreffenden Flecken des Normalen, die der Recklinghauſen-Kranken als „große Recklinghauſenflecke“ und die kleinen Pigmentflecke zur Unterſcheidung von Epheliden als „kleine Recklinghauſenflecke“ zu bezeichnen.

Durch ſeine Unterſuchungen kam Siemens zu dem Schluß: „daß ein gehäuftes Vorkommen typiſcher Naevi bei Recklinghauſenkranken bis jetzt vollſtändig unbewieſen iſt. Die engen Beziehungen der Neurofibromatoſis zu den Gebilden, welche wir bei den Normalen als Naevi bezeichnen, erweiſen ſich bei näherem Zuſehen als illuſoriſch.“

Auch beſtreitet Siemens die häufige familiäre Häufung der Muttermäler, wodurch auch nach ſeiner Anſicht, wenn ſie vorhanden wäre, ihre erbliche Natur bewieſen wäre. Dieſe Annahme deckt ſich aber nicht mit den Erfahrungen und kliniſchen Beobachtungen anerkannter Autoren der Dermatologie. Jadaſſohn, Darrier, O. Simon, E. Leſſer, Kapoſi, Hutchinſon, Jeſioneck, Bettmann betonen die Erblichkeit der Naevi.

Die Auffaſſungen von Siemens ſind nicht unwiderſprochen geblieben. Meirowsky erkennt den Schluß Siemens nicht an, da auch in den Zeichnungen der großen Recklinghauſenflecke in der Arbeit von Siemens alle Übergänge ſowohl bei Recklinghauſen-Kranken wie bei Geſunden von glattrandigen zu gezacktrandigen Typen vorhanden ſind. Für die gleiche aetiologiſche Bedeutung beider Formen führt er, neben anderen eigenen Beobachtungen, einen Fall an, bei dem eine Mutter mit hauptſächlich

glattrandigen Flecken auf eine Tochter ebenfalls glattrandige, auf eine andere Tochter faſt nur gezacktrandige Formen vererbt habe. Da weder bei der Mutter noch bei beiden Töchtern ein Recklinghauſen nachweisbar ſei, könne man auch keine Trennung der Recklinghauſen-Flecke von den Naevi ſpili durchführen.

Im Gegenſatz zu Saalfeld, der ſich der Siemens'ſchen Anſchauung angeſchloſſen hat, lehnt auch Scholz eine Unterſcheidung zwiſchen Recklinghauſen-Flecken und Naevi ab und hält, wie vor Siemens die Mehrzahl der Dermatologen, die Recklinghauſen-Flecke für echte Naevi.

Burkle de la Camp hat im Jahre 1931 hiſtologiſche Unterſuchungen von Pigmentmälern ſowohl bei Geſunden als auch bei Recklinghauſen-Kranken vorgenommen. Hierbei fand er, daß die vom Unterhautfettgewebe heraufziehenden Nerven ſich aufteilen und ſtellenweiſe von eigenartigen fibromatöſen Gewebsſträngen begleitet werden, welche meiſt an der Grenze von Haut und Unterhautfettgewebe beginnen. Am beſten war das Bild bei jungen, eben beginnenden Veränderungen erkennbar. Serienſchnitte zeigten, daß es ſich nicht immer um eigentliche Zellneſter, ſondern bisweilen um netzartige Gebilde handelt, welche durch Stränge fibromatöſen Gewebes miteinander verbunden ſind. In dieſen geflechtartigen Strängen finden ſich Nervenfaſern. Die Pigmentmäler ſind oft die erſten erkennbaren fibromatöſen Veränderungen des Bindegewebes der Hautnerven, und Burkle de la Camp ſpricht ſich für die Zugehörigkeit der Pigmentmäler zu den vom Nervenbindegewebe abgeleiteten Fibromatoſen aus. Seine Unterſuchungen haben ergeben, daß die Pigmentnaevi der Geſunden hiſtologiſch denſelben Charakter aufweiſen wie die der Recklinghauſen-Kranken.

Die Aetiologie und Vererbungsfrage der Pigmentanomalien ſowohl im allgemeinen als auch bei der Recklinghauſenſchen Krankheit im beſonderen iſt noch keineswegs geklärt. Es ſtehen ſich gegenüber die Anſichten von Siemens und Meirowſky. Siemens macht einen Unterſchied zwiſchen Recklinghauſen-Flecken und Pigmentnaevi und beſtreitet die Erblichkeit des ein-

zelnen Naevus. Er nimmt deshalb nur eine allgemeine erbliche Dispoſition für die Naevusbildung an, während Meirowſky Recklinghauſen-Flecken und Naevi für gleich hält und die Urſache für die Entſtehung der Naevi in der Veränderung in der keimplasmatiſchen Anlage gewiſſer Hautpartien, alſo im Idiotypus verankert ſieht.

Eine Klärung dieſer Frage könnten die Beobachtungen an eineiigen Recklinghauſenkranken-Zwillingen ergeben. Bei der ausgeſprochen geringen Fruchtbarkeit der Recklinghauſen-Kranken ſind dieſe aber ſehr ſelten. Bei der Durchſicht der Literatur hat Verfaſſer nur einen Fall von eineiigen Recklinghauſen-Zwillingen in der Arbeit von Blotevogel gefunden, wo ſie in einer vorläufigen Mitteilung aber nur erwähnt werden, ſo daß die Angaben für dieſe Unterſuchung nicht verwertbar ſind.

In der neueren Literatur ſcheint ſich die Anſicht von Siemens bezüglich der großen und kleinen Recklinghauſen-Flecke immer mehr durchzuſetzen, und ſie werden ganz allgemein zu den Kardinalſymptomen gerechnet.

Nach den Angaben der meiſten Autoren treten aber bei der Recklinghauſenſchen Erkrankung Pigmentnaevi vermehrt auf, und ein gehäuftes Auftreten in einer Recklinghauſenkranken-Familie ſpricht auch nach der Anſicht von Siemens, wenn es tatſächlich erwieſen iſt, was Siemens aber ablehnt, für ihre keimplasmatiſche, alſo idiotypiſche Geneſe.

Bei den Hautveränderungen, die wir gefunden haben, treten neben denen der Farbe ſolche des Niveaus, alſo Geſchwülſte verſchiedener Geſtaltung und Herkunft und ſchließlich Kombinationen von beiden, nämlich pigmentierte Geſchwülſte auf. Es ſind erſtens die weichen Fibrome, zweitens die Geſchwülſte der Nerven bzw. der Nervenſcheiden, die Neurofibrome oder beſſer Neurinome zu nennen. Die solitären weichen Fibrome ſind Geſchwülſte sui generis, während man den multiplen Naevuscharakter beimißt, und ſie zu dem Symptomenkomplex der Recklinghauſenſchen Krankheit zählt. Weiche Fibrome treten bei der Recklinghauſenſchen

Krankheit teils in wenigen Exemplaren, meiſt aber in größerer Zahl auf.

Die Auffaſſung über die Hauttumoren, die Fibrome Recklinghauſens hat durch die Unterſuchungen von Verocay eine grundlegende Änderung erfahren inſofern, als wir ſie nicht mehr als meſodermal-bindegewebige, ſondern als aus einem eigenartigen neurogenen, alſo ektodermalen Gewebe auffaſſen. Über ihre Hiſtogeneſe iſt allgemein anerkannt, daß dieſe Tumoren von der Nervenſcheide ausgehen, die aus einem ektodermalen und einem meſodermalen Anteil beſteht. Während v. Recklinghauſen die Geſchwülſte von der bindegewebigen Scheide ableitete, wird ſeit Verocay der Urſprung dieſer Geſchwülſte in den ektodermalen Anteil verlegt. Herxheimer und Roth haben gezeigt, daß am Aufbau der Tumoren neben dem aus Schwannſchen Zellen hervorgegangenen Gewebe auch eine bindegewebige Komponente, alſo meſodermales Gewebe beteiligt iſt, deren Anteil von Tumor zu Tumor wechſelt. Beſonders ältere Tumoren zeigen eine vermehrte bindegewebige Durchſetzung, die ſo ſtark ſein kann, daß auch hiſtologiſch der Neurinomcharakter nicht mehr oder nur ſchwer zu erkennen iſt. Es liegen hiſtologiſche Unterſuchungen der Hautgeſchwülſte in großer Zahl vor. Wenn wir die Ergebniſſe kurz zuſammenfaſſen, ſo ergibt ſich etwa folgendes. Die meiſten Unterſucher konnten in den Tumoren keinerlei nervöſe Elemente nachweiſen, während andere eine Wucherung der Schwannſchen Zellen fanden. Andere Autoren, beſonders Verocay, haben bei ihren Unterſuchungen einwandfrei nervöſes Gewebe nachgewieſen. Nur in relativ jungen Tumoren iſt meiſt, wie Kyrle hervorhebt, ein charakteriſtiſcher hiſtologiſcher Befund möglich, da in der überwiegenden Mehrzahl der Fälle in älteren Geſchwülſten die eventuell vorhanden geweſenen Nervenfaſern durch Bindegewebe erſetzt werden.

Die Hautgeſchwülſte ſind ſomit als Miſchformen ektodermalen und meſodermalen Gewebes zu bezeichnen, deren Geneſe auf eine Störung dieſer Keimblätter, die keimplasmatiſch bedingt iſt, zu-

rückgeführt wird. Sie gehören wie die Pigmentanomalien ebenfalls zu den Kardinalſymptomen der Recklinghauſenſchen Krankheit.

Ebenſo umſtritten wie die Naevi pigmentoſi iſt die Frage der Naevi vasculosi. Schon die vielen Bezeichnungen wie Gefäßmal, Feuermal, rotes Muttermal, Naevus vascularis, Naevus telangiectaticus. Naevus haemangiectaticus, Angioma cavernosum, Angioma simplex ſind bezeichnend für die noch herrſchende Unklarheit über alle dieſe Gebilde, die weder pathologiſch-anatomiſch noch kliniſch gegeneinander abzugrenzen ſind. Für den Pathologen iſt es ſchwer ſicher zu entſcheiden, ob es nur Ektaſien oder auch Neubildungen ſind, und dem Kliniker bieten die genetiſch verſchiedenen Typen in ihrer Erſcheinungsform oft weitgehende Übereinſtimmung, ſo daß eine befriedigende Einteilung nicht erfolgen kann. Es iſt praktiſch nicht möglich, die Gefäßgeſchwülſte von den Angiektaſien ſcharf abzugrenzen.

Auch hat die Frage nach der Aetiologie und Pathogeneſe dieſer Bildungen noch keine einheitliche Löſung gefunden. Einzelne Autoren vermuten, daß die Naevi vasculosi in das Gebiet der Fehlbildungen bzw. Gefäßhyperplaſien fallen, während die Mehrzahl der Autoren für alle Angiome eine kongenitale Grundlage annimmt. Wie in der Frage der Naevi pigmentoſi, ſo ſtehen auch in der Frage nach dem Weſen und der Herkunft der Gefäßmäler die Auffaſſungen von Meirowſky und Siemens ſich ſchroff gegenüber, die für beide Anomalien die gleiche Aetiologie annehmen. Mag auch die Aetiologie und Pathogeneſe der Gefäßmäler noch umſtritten ſein, ſo ſcheint doch feſtzuſtehen, daß alle dieſe Bildungen kongenital bedingt ſind, dabei kann es ſich um eine angeborene Gewebsſchwäche im Sinne von Curtius, um eine intrauterine Schädigung der Vaſoconſtrictoren im Sinne von Buſchke oder auch um andere Faktoren handeln. Es iſt kennzeichnend für idiotypiſche Hauterkrankungen, daß ſie ſtets mit verſchiedenen Naevusbildungen und, worauf Jadaſſohn hinweiſt, mit Mißbildungen vergeſellſchaftet auftreten, die ihrer Natur nach als Keimesſtörungen aufzufaſſen ſind. Somit haben wir wohl die Berechtigung, auch die bei unſeren Unterſuchungen ge-

fundenen Naevi vasculosi auf eine Schädigung des Keimplasmas zurückzuführen.

Pſychiſche Störungen ſpielen eine ganz weſentliche Rolle im Recklinghauſen-Symptomenkomplex. Die Angaben über die Häufigkeit des Vorkommens geiſtiger Störungen bei der Recklinghauſenſchen Erkrankung ſind ſehr verſchieden. Manche Autoren betonen die Seltenheit pſychiſcher Störungen. So lehnt Highmann die Zugehörigkeit der geiſtigen Schwäche zum Recklinghauſen-Symptomenkomplex ab. Whitfeld, Dore und Stark äußern ſich in ähnlichem Sinne, und Bidde, Nobel erwähnen ausdrücklich die beſondere Intelligenz ihrer typiſchen Fälle.

Recklinghauſen und vor ihm ſchon Hebra haben darauf hingewieſen, daß pſychiſche Störungen bei der Recklinghauſenſchen Krankheit vorkommen. Darrier muß dieſelben für ſehr häufig halten, da er ſie zu den klaſſiſchen Symptomen der Krankheit rechnet. Die gleiche Anſicht vertritt auch Tyznenko. Adrian hält ſie für einen „integrierenden Beſtandteil“ der Recklinghauſenſchen Erkrankung.

Man findet bei den Kranken als ſchwächſte Form der pſychiſchen Störung bei ſonſt vollwertigen Leuten oft nur ein eigenartiges pſychiſches Verhalten oder ein gewiſſes umſtändliches Weſen oder auch Neuropathien und Schwachſinn in allen Abſtufungen von eben nur angedeutetem Schwachſinn bis zur Idiotie und häufig auch Epilepſie.

Es erhebt ſich nun die Frage, ob alle dieſe Zuſtände rein funktionell ſind oder ob organiſche Veränderungen in Form einer Entwicklungsanomalie am Zentralnervenſyſtem dieſe pſychiſchen Veränderungen bedingen.

In einer Reihe von Fällen finden wir Zurückbleiben in der geiſtigen und körperlichen Entwicklung, ſo ein Verharren auf einem kindlichen Stadium, Zurückbleiben im Längenwachstum, fehlende oder ſpäter einſetzende ſekundäre Geſchlechtsmerkmale. Dieſe Fälle dürften wohl auf pluriglandulären endokrine Störungen beruhen. So berichtet Tempka über einen Fall, bei dem

er die Beteiligung faſt ſämtlicher endokrinen Drüſen feſtſtellen konnte.

Wir wiſſen aber, daß die Entwicklungsſtörung bei der Recklinghauſenſchen Krankheit ſich nicht nur auf der Haut, ſondern in manchen Fällen mehr oder ſogar ausſchließlich am Zentralnervenſyſtem äußert als zentrale Form der Neurofibromatoſe. Als pathologiſche Veränderungen am Zentralnervenſyſtem kennen wir Tumoren des Gehirns, des Rückenmarks (Neurinome), ferner finden ſich nach den Unterſuchungen, beſonders von Bielſchowsky, als Folge der dysgenetiſchen Störung der Spongioblaſten bei im übrigen normalem Bau der Rinde und der grauen Subſtanz überhaupt Spongioblaſtenherdchen und Zellſchwärme beſonders gehäuft in der Umgebung der Ventrikel.

Ob und in welchem Umfange dieſe pathologiſch-anatomiſchen Prozeſſe für pſychiſche und neurologiſche Störungen verantwortlich gemacht werden können, dafür ließen ſich in der Literatur keinerlei Angaben finden. Von Intereſſe iſt in dieſem Zuſammenhang, daß dieſe pſychiſchen Störungen degenerativen Charakters neben der Recklinghauſenſchen Krankheit und der ihr naheſtehenden tuberöſen Skleroſe auch bei verſchiedenen anderen, nach heutiger Auffaſſung gleichfalls auf fehlerhafter Anlage beruhenden und zu dem Erbkreis der Spongioblaſtoſen zu rechnenden Dermatoſen beobachtet werden.

Nach den bei der tuberöſen Skleroſe erhobenen Hirnbefunden ſteht es wohl außer Zweifel (H. Fiſcher), daß wir die Urſache für die geiſtigen Störungen und die Epilepſie in dieſen Fällen in den organiſchen Hirnveränderungen ſuchen müſſen, ſie alſo letzten Endes auf Störungen der Erbeinheiten des Keimplanes für das Ektoderm zurückzuführen ſind. Bei der engen Verwandtſchaft der tuberöſen Skleroſe und der Recklinghauſenſchen Erkrankung ſowohl in den kliniſchen Symptomen als auch in genetiſcher Beziehung ſind die beim Morbus Recklinghauſen ſo häufig gefundene geiſtige Schwäche und die Störungen des Intellekts und der Pſyche ebenfalls nicht als zufällige Befunde aufzufaſſen, ſondern wir werden wie bei der tuberöſen Skleroſe ebenfalls die Urſache für die

geiſtigen Störungen in den organiſchen Veränderungen, welche die Krankheit in dem Zentralnervenſyſtem macht, ſuchen dürfen.

Den Veränderungen am Skelettſyſtem bei der Recklinghauſenſchen Krankheit hat man in letzter Zeit größere Aufmerkſamkeit geſchenkt. Ihre große Bedeutung im geſamten Krankheitsgeſchehen der Neurofibromatoſe iſt beſonders von Valentin hervorgehoben worden. Die Knochenveränderungen beſtehen nach Korn in Defekt- und Spaltbildungen an den Röhrenknochen, Rippen und Wirbeln, in partiellen Hypertrophien, Atrophien und Uſuren beſonders an den Schädelknochen, in Exoſtoſenbildungen, in partiellen Wachstumshemmungen und Wachstumsſteigerungen, in Verkrümmung der Wirbelſäule und langen Röhrenknochen und ſchließlich in ſtruktuellen Veränderungen.

Dieſe Störungen ſind zum Teil angeboren und beherrſchen dann meiſt das kliniſche Bild, zu dem Haut- und Nerventumoren erſt ſpäter hinzutreten, oder ſie treten erſt im Laufe der Entwicklung ein. Letztere können durch Dysfunktion inkretoriſcher Drüſen, unter denen die Hypophyſe die Hauptrolle ſpielt, bzw. des vegetativen Nervenſyſtems, die trophiſche Störungen am Skelettſyſtem bedingen, erklärt werden. Sie haben einen deutlich evolutiven Charakter, und man rechnet ſie daher zu den akzeſſoriſchen Faktoren der Neurofibromatoſe. Deformierung und Uſuren am Knochen durch Druck und Zug von Tumoren ſind häufig beſchrieben. Röntgenologiſch wurden öfter Zyſten in Knochen beobachtet, die durch typiſche Recklinghauſen-Tumoren, die von Perioſtnerven ausgehen und als Zyſten imponieren, gebildet werden. Auch wird in vielen Fällen eine Veränderung der Sella turcica gefunden, ohne daß die Hypophyſe mitbeteiligt iſt. Dieſe Veränderung wird von manchen Autoren durch erhöhten intracraniellen Druck erklärt. Für die Aetiologie der Krankheit ſelbſt dürften dieſe Faktoren kaum in Betracht kommen.

Für einen Teil der Fälle mit angeborenen Veränderungen der Knochen, die mitunter familiär auftreten, reicht die hiſtogenetiſche Erklärung Neurinom nicht aus. Zahlreiche Beobachtungen weiſen darauf hin, daß dieſe knöchernen Veränderungen unabhängig von

einem lokal wirkenden Tumor bereits vorhanden waren (Dombrowski) oder daß ſie nicht durch trophoneurotiſche Störungen des Knochens bedingt ſind. Grenet, Ducroquet, Iſaac-Georges und Macé berichten von einer typiſchen Recklinghauſen-Erkrankung mit Sakraliſation des fünften Lendenwirbels, Skolioſe und einer Hypertrophie der rechten oberen Extremität, ferner bei einem fünfzehnjährigen Knaben mit einigen Café-au-lait-Flecken in der Lendengegend das Syndrom Klippel-Feil (3 Halswirbel). Laiguel-Lavaſtine, Valance beobachteten ausgedehnte Knochendefekte des Schädels, die ſie auf Fehlen der entſprechenden Knochenkerne zurückführten. Frangenheim fand bei einer Obduktion teilweiſes Fehlen des Daches der Orbita und einen großen Defekt an der Schädelbaſis. Es fehlten die großen und ein Teil der kleinen Keilbeinflügel, die ſeitliche Augenhöhlenwand und ein Teil der mittleren Schädelgrube. Er gibt an, daß die Entſtehungsurſache dieſer Knochendefekte bei der Neurofibromatoſe noch nicht bekannt ſei.

Die Neurofibromatoſe iſt nicht nur eine Syſtemerkrankung im Ektoderm ſondern auch des meſenchymalen Gewebes. Von dieſem Standpunkt aus geſehen iſt ein Teil der Knochenveränderungen bei der Recklinghauſenſchen Krankheit nicht als zufällige Komplikation anzuſehen, ſondern beruht auf einer Minderwertigkeit von Meſenchymderivaten. So berichtet auch Guzmann über erhebliche Knochendefekte am Schädel, die er auf eine pathologiſche Keimanlage im Meſenchym zurückführt.

Dieſe Knochenveränderungen treten ſowohl beim voll ausgebildeten Bild der Neurofibromatoſe als auch bei den Abortivformen auf. Grenet, Ducroquet, Isaak-Georges und Macé, die ſich beſonders mit Knochenveränderungen bei Abortivformen befaßt haben, konnten in einem Jahr 15 Fälle der rudimentären Form der Recklinghauſenſchen Erkrankung mit Veränderungen am Skelett feſtſtellen. Die Mitbeteiligung des Skelettſyſtems an den Anomalien beſagt daher nicht viel über die Schwere der Erkrankung.

Beachtenswert ſind auch bei der Recklinghauſenſchen Erkrankung die Veränderungen am Auge, und zwar ſowohl die des äußeren Auges als die des Augenhintergrundes. Neurofibrom des Augenlides iſt oft beſchrieben worden. Morawitz beſchreibt Neurofibromatoſis und Elephantiaſis der Lider, ein Rankenneurom am Oberlid, ferner Pigmentflecke der Iris. Scherber beobachtete rechts Amaurose, links hochgradige Myopie und Veränderungen der Aderhaut. Van-der-Hove Neubildungen der Retina. Tyznenko fand Cateracta polaris und Atrophia nervi optici. Kratkow berichtet über einen Recklinghauſen-Kranken, bei dem rechts normaler Viſus vorhanden war, während der linke Augapfel aus unbekannter Urſache atrophiſch war. Eine eingehende Arbeit widmet H. Fiſcher den Augenerſcheinungen. Er fand einen Naevus pigmentosus der Conjunktiva bulbi, Pigmentanhäufung in Klumpen in der Iris, zweimal eine Konusbildung, einmal eine Arteria hyaloidea persiſtens. Bei zwölf Recklinghauſen-Kranken konnte er viermal das Vorkommen markhaltiger Nervenfaſern auf der Retina feſtſtellen. Fiſcher faßt das Auftreten markhaltiger Nervenfaſern in der Netzhaut als ein Symptom der Recklinghauſenſchen Krankheit auf, das den anderen Symptomen koordiniert iſt, das auf eine Stufe zu ſtellen iſt mit den übrigen Bildungsanomalien dieſer Krankheit. Er tritt ebenſo wie Tyznenko für die Bedeutung genauer Augenunterſuchung, beſonders auch bei den Formes fruſtes zur Sicherung der Diagnoſe ein.

Wir fanden bei unſerem Probanden: alternierendes Schielen, Maculae corneae, Hornhautaſtigmatismus, links Emmetropie, die Papille beiderſeits temporal weißlich gefärbt.

Die ſo vielfach bei der Recklinghauſenſchen Krankheit beobachteten Veränderungen an den Augen können zwar nicht alle direkt mit der Nervenſcheidenerkrankung in Beziehung gebracht werden, ſie ſind aber auch nicht als rein zufällig anzuſehen.

Das gleiche gilt von den weiteren bei unſeren Unterſuchungen gefundenen Anomalien wie Hohlwarzen (46), Akne-Puſteln und Comedonen (31), Senkfüße (21), (47), Hohlfüße (11), (14), (35), (41), (46), (48), (51), abſtehende Schulterblätter (12), (14), (15),

(32), (33), (34). Alle diese Störungen treten ebenfalls häufig familiär auf und können auf einer Anomalie des Keimplasmas beruhen. In der Literatur finden sich keine Angaben darüber, daß die angeführten Mißbildungen bei der Recklinghausenschen Krankheit gefunden worden sind und ob sie als akzidentelle ätiologische Faktoren zu bewerten sind.

Ball bemerkt zu den Komplikationen der Recklinghausenschen Erkrankung, daß alle diese Störungen „nicht infolge der Recklinghausenschen Krankheit, sondern nur auf dem gleichen Boden erwachsen und ganz unabhängig im Auftreten überhaupt, in ihrer Art und Stärke auftreten". Er rückt den Gesichtspunkt der allgemeinen degenerativen Konstitution als Basis der Pathogenese der Recklinghausenschen Krankheit sehr in der Vordergrund. Die gefundenen Anomalien werden als Erscheinungen einer durch minderwertige Anlage bedingten „heredo-degenerativen Allgemeinerkrankung" aufgefaßt, zu der auch der Recklinghausensche Symptomenkomplex als Teilerscheinung gerechnet wird.

Es folgt nun eine Zusammenstellung der untersuchten Personen und der bei ihnen gefundenen Anomalien. Da die Eltern des Probanden beide uneheliche Kinder sind, treffen wir folgende Einteilung der Untersuchten:

(Die in Klammern stehenden Zahlen beziehen sich auf die Nummern der Sippentafel).

A. Proband (39), sein Vater (11), seine fünf Geschwister (38), (40), (41), (42), (43), und das Kind eines Bruders (55).

B. Stiefvater des Vaters (4), die vier Halbgeschwister des Vaters, (12), (13), (14), (15), und deren fünf Kinder, (32), (33), (34), (35), (36).

C. Stiefvater der Mutter (5), die fünf Halbgeschwister der Mutter, (21), (22), (23), (24), (25), und deren neun Kinder, (46), (47), (48), (49), (50), (51), (52), (53), (54).

A. Proband, Vater, fünf Geschwister und ein Kind.

1. F. O. (39) Proband, 26 Jahre; 58 Fibrome und Neurofibrome, einige große und zahlreiche kleine Recklinghausen-Flecke,

zahlreiche ſtark pigmentierte Naevi; als Skelettanomalien auffallend kurze Hände und kurze Metatarsalia, untere Extremitäten relativ kurz, Skolioſe der Wirbelſäule, Deformität der Sella tucica, großer Gehirnſchädel, Fehlen der vier Weisheitszähne und eines Molaren, kurze plumpe Daumen; Augenanomalien; Reflexveränderungen, Debilität, Ventrikelſyſtem nicht darſtellbar.

2. A. O. (11) Vater des Probanden, 52 Jahre; mehrere Fibromata penula, einzelne Naevi vasculosi, beiderſeits Hohlfuß; überdurchſchnittlich begabt.

3. A. K. (38) Schweſter des Probanden, 28 Jahre; ein Pigmentnaevus; ſonſt o. B.

4. A. O. (40) Bruder des Probanden, 25 Jahre; mehrere Pigmentnaevi, davon einer erhaben, drei Fibrome.

5. M. O. (41) Schweſter des Probanden, 24 Jahre; mehrere Naevi pigmentosi, davon einer erhaben, beiderſeits deutlicher Hohlfuß.

6. H. C. (42) Schweſter des Probanden, 21 Jahre; ein glatter und viele deutlich erhabene Pigmentnaevi; kurze plumpe Daumen.

7. J. O. (43) Brudes Probanden, 14 Jahre; ein erhabener Pigmentnaevus.

8. E. O. (55), zehn Tage altes Kind von (40); o. B.

B. Stiefvater des Vaters, Halbgeſchwiſter des Vaters und deren Kinder.

9. F. Kl. (4) Stiefvater des Vaters, 71 Jahre; zahlreiche Fibrome, darunter 11 Fibromata pendula, kleine und große Recklinghauſen-Flecke, viele Naevi pigmentosi und Naevi vasculosi, abſtehende Schulterblätter, Intelligenzmangel, Sonderling.

10. A. Kl. (12) Halbbruder des Vaters, 47 Jahre; mehrere weiche Fibrome, ſechs pendelnde Fibrome, ein Naevus pigmentosus, über vierzig Naevi vasculosi, abſtehende Schulterblätter.

11. J. Kl. (13) Halbbruder des Vaters, 41 Jahre; mehrere Fibrome in der Haut, neun pendelnde Fibrome, kleine und große Recklinghauſen-Flecke, zwei Naevi pigmentosi, Sonderling.

12. M. Kl. (14) Halbſchweſter des Vaters, 38 Jahre; vier geſtielte Fibrome, 18 Naevi pigmentosi, abſtehende Schulterblätter, Sonderling.

13. Ma. Kl. (15) Halbſchweſter des Vaters, 33 Jahre; 11 Fibrome, darunter 5 kleine Fibromata pendula, 2 Naevi vasculosi, abſtehende Schulterblätter, in der Schule einmal nicht mitgekommen.

14. A. Kl. (32) Sohn von (12), 19 Jahre; viele kleine Fibromata pendula, 6 Naevi pigmentosi; Akne-Puſteln und Comedonen; Hohlfüße, beiderſeits erſte Zehe kurz, plump; abſtehende Schulterblätter.

15. An. Kl. (33) Tochter von (12), 12 Jahre; 9 Naevi pigmentosi, ein geſtieltes Fibrömchen; Prognatie, unregelmäßige Zahnſtellung im Unterkiefer, ſtark abſtehende Schulterblätter; in der Schule einmal nicht mitgekommen.

16. H. Kl. (34) Sohn von (12), 11 Jahre; 4 große Recklinghauſen-Flecke, einige kleine Naevi pigmentosi.

17. L. Kl. (35) Tochter von (12), 9 Jahre; 4 Naevi pigmentosie, leichte Hohlfußbildung, abſtehende Schulterblätter.

18. J. Kl. (36) Tochter von (12), 6 Jahre; o. B.

C. Stiefvater der Mutter, Halbgeſchwiſter der Mutter und deren Kinder.

19. M. J. (5) Stiefvater der Mutter, 71 Jahre; 6 Warzen, 8 kleine Pigmentnaevi.

20. B. J. (21) Halbbruder der Mutter, 40 Jahre; Senkfüße, ſonſt o. B.

21. L. J. (22) Halbbruder der Mutter, 38 Jahre; o. B.

22. A. H. (23) Halbſchweſter der Mutter, 35 Jahre; o. B.

23. A. St. (24) Halbſchweſter der Mutter, 31 Jahre; 3 Naevi pigmentosi.

24. M. J. (25) Halbbruder der Mutter, 30 Jahre; o. B.

25. A. J. (46) Tochter von (20), 19 Jahre; 8 kleine Naevi pigmentosi; Hohlwarzen; leichte Hohlfußbildung.

26. H. J. (47) Sohn von (21), 17 Jahre; 3 pendelnde Fibrome, 2 Pigmentnaevi, Senkfüße.

27. K. J. (48) Tochter von (21), 15 Jahre; mehrere Pigmentnaevi; leichte Hohlfußbildung.

28. F. J. (49) Tochter von (21), 12 Jahre; o. B.

29. B. J. (50) Sohn von (21), 2 Jahre; o. B.

30. L. J. (51) Tochter von (22), 8 Jahre; mehrere Pigmentnaevi; leichte Hohlfußbildung.

31. G. St. (52) Sohn von (24), 8 Jahre; o. B.

32. Gi. St. (53) Tochter von (24), 5 Jahre; o. B.

33. U. J. (54) Tochter von (25), 19 Monate; o. B.

Die blutsverwandtſchaftliche Verbindung des unter A. zuſammengefaßten Perſonenkreiſes mit den unter B. und C. zuſammengeſchloſſenen beſteht nach jeder Seite nur durch die Mütter der unehelichen Eltern des Probanden, alſo auf beiden Seiten nur durch einen Elter. Die anamneſtiſchen Angaben über dieſe beiden Frauen (2), (6) enthalten nichts über etwa vorhanden geweſenen Anomalien des Recklinghauſen-Symptomenkomplexes oder ſonſtiger Mißbildungen. Wir haben ſomit keinen Anhalt für einen erblichen Zuſammenhang der in den drei Familiengruppen A., B. und C. gefundenen Anomalien und müſſen die drei Verwandtſchaftskreiſe für die Frage der Vererbung getrennt behandeln.

Die Zuſammenſtellung zeigt deutlich, daß in der Verwandtſchaft von ſeiten der Mutter, Gruppe C., die uns intereſſierenden Anomalien verſchwindend gering ſind gegenüber der Fülle, mit der ſie in der Verwandtſchaft des Vaters, den Gruppen A. und B., autfreten.

Bemerkenswert iſt jedoch, daß bei vier Kindern der Halbgeſchwiſter der Mutter ſich mehrere Muttermäler finden und daß die Pigmentanomalie bei dieſen Kindern mit anderen Anomalien (dreimal leichte Hohlfußbildung (46), (48), (51) und einmal pendelnde Fibrome (47) vergeſellſchaftet iſt, während die übrigen Kinder vollkommen frei ſind. Auffallend iſt ferner, daß von den neun Geſchwiſterkindern nicht weniger als drei leichte Hohlfußbildung zeigen. Dieſes häufige Auftreten der Mißbildung ſpricht für eine

erbliche Geneſe, doch haben wir keinen Beweis dafür, daß auch das Erbgut der Mutter des Probanden damit belaſtet geweſen iſt, da ſie nur die Halbſchweſter eines Elter dieſer war und die anamneſtiſchen Erhebungen bei ihr hierfür keinerlei Anhaltspunkte ergaben. Auch fanden ſich bei den Halbgeſchwiſtern der Mutter keine Anzeichen für eine erbliche Belaſtung. Wir haben ſomit keinerlei Beweis dafür, daß im Erbgut der Mutter eine Anlageſtörung vorgelegen hat, und ſie könnte höchſtens als latente Trägerin einer Keimanomalie in Betracht kommen. Der unter C. zuſammengeſchloſſene Perſonenkreis ſcheidet alſo für die Frage der Vererbung der Recklinghauſenſchen Krankheit aus.

Ganz anders iſt das Ergebnis unſerer Unterſuchung bei den Verwandten von ſeiten des Vaters, den unter A. und B. zuſammengeſchloſſenen Familien.

Bei dem Stiefvater des Vaters (4) liegt, da unter den Hauttumoren keine Nerventumoren zu erkennen waren, wenn wir der Einteilung von J o ſt folgen, zum mindeſten eine ſchwere Abortivform der Recklinghauſenſchen Erkrankung vor. Wir kamen daher auf den Gedanken, daß er vielleicht doch der wirkliche Großvater des Probanden ſein könne. Unſer Verdacht wurde noch durch die Ausſage der Tochter, daß der Vater es mit der ehelichen Treue nicht ſo genau genommen habe, und durch den Umſtand, daß die Eltern aus derſelben ländlichen Gegend ſtammen und ſich von Kind auf kannten, beſtärkt. Auf eine durch die zuſtändige Fürſorgeſtelle eingezogene Erkundigung lehnt der Stiefvater die Vaterſchaft zwar energiſch ab, doch wird uns auch von dieſer Stelle mitgeteilt, daß bei dem Geiſteszuſtand des Mannes die Ausſage mit Vorſicht zu bewerten ſei. Da uns aber der ſichere Beweis fehlt, können wir für unſere Unterſuchung den Verdacht der Vaterſchaft nicht aufrecht erhalten.

Bei der verſtorbenen Mutter des Vaters (2) ſollen nach Ausſage der Tochter keine Hautveränderungen oder ſonſtige Anomalien beſtanden haben, die für eine Recklinghauſenſche Erkrankung ſprechen könnten. Sie ſcheidet alſo nach der Anamneſe aus als die Erbträgerin der in der Verwandtſchaft des Vaters ſo maſſenhaft

gefundenen Anomalien, und fehlt ſomit die Brücke für den erblichen Zuſammenhang der krankhaften Anlagen in den unter A. und B. zuſammengeſchloſſenen Familiengruppen. Wir haben daher für die Frage der erblichen Geneſe der gefundenen Anomalien die Verwandtſchaft des Vaters zu unterteilen in die beiden Familienkreiſe, A. den Probanden, den Vater mit den Geſchwiſtern des Probanden einerſeits und B. den Stiefvater, die Halbgeſchwiſter des Vaters und deren Kinder andererſeits.

I. Die unter A. aufgeführten Unterſuchten.

Bei dem Probanden (39) handelt es ſich um eine Neurofibromatosis Recklinghauſen, bei der die periphere und zentrale Form vergeſellſchaftet ſind. Für die periphere Form iſt das Krankheitsbild eindeutig durch die Veränderungen an der Haut, wo wir die vier Kardinalſymptome der Recklinghauſenſchen Krankheit finden. Als Hinweis für die zentrale Form dienen die nachweisbaren Reflexveränderungen, der Schwachſinn, die temporale weißliche Verfärbung der Papille und die Encephalographie. Die Luftfüllung der Ventrikel erfolgte vielleicht deshalb nicht, weil eine zentrale Geſchwulſtbildung den freien Liquorabfluß behindert und durch einen ventrikelartigen Verſchluß den Lufteintritt verhindert. Es fanden ſich ferner folgende bei dem Recklinghauſen-Symptomenkomplex häufiger anzutreffende Anomalien: zahlreiche Pigmentnaevi, Veränderungen am Skelettſyſtem und Augenanomalien. Alle dieſe Mißbildungen in Verbindung mit der peripheren und der zentralen Recklinghauſenſchen Erkrankung beweiſen, daß bei dem Probanden eine ſehr ſchwere Störung des Keimplasmas vorliegt, die neben Keimanomalien für das Ektoderm auch ſolche für das Meſoderm betroffen hat.

Der Vater des Probanden (11) hat mehrere pendelnde Fibrome, die eins von den vier Kardinalſymptomen der Recklinghauſenſchen Krankheit ſind. Ferner fanden ſich bei ihm Naevi vasculosi und Hohlfußbildung. Von den Hauttumoren wurde keine hiſtologiſche Unterſuchung vorgenommen. Da es ſich bei dem Alter des Mannes eventuell um einfache Hautausſtülpungen handeln

könnte, laſſen wir die Frage offen, ob bei dem Vater auf Grund der multiplen Fibrome eine monoſymptomatiſche Abortivform der Recklinghauſenſchen Erkrankung angenommen werden kann. Immerhin zeigen die gefundenen Anomalien, daß eine Störung im Keimplasma vorgelegen hat.

Unter den Geſchwiſtern des Probanden findet ſich bei der älteſten Schweſter (38) und dem jüngſten Bruder (43) nur je ein Pigmentnaevus, der in dieſer Häufigkeit auch bei Geſunden gefunden wird. Es iſt jedoch zu beachten, daß dieſer Bruder erſt 14 Jahre alt iſt und bei ihm ſehr wohl noch Recklinghauſen-Symptome, vor allen Dingen Tumoren der Haut, auftreten können. Das gleiche gilt auch von dem zehn Tage alten Kind (55) des anderen Bruders, bei dem keine Anomalien gefunden wurden.

Bei den übrigen Geſchwiſtern ſind zwar auch keine ausreichenden Symptome für die Annahme einer Abortivform der Recklinghauſenſchen Erkrankung vorhanden, doch weiſen die gefundenen Anomalien bei dem Bruder (40) mehrere Pigmentnaevi und drei Fibrome, bei einer Schweſter (41) mehrere Pigmentnaevi und deutliche Hohlfüße und bei der anderen Schweſter (42) viele deutlich erhabene Pigmentnaevi und kurze plumpe Daumen deutlich darauf hin, daß bei ihnen eine, wenn auch nur weniger ſchwere Störung im Keimplasma vorhanden geweſen iſt.

Überblicken wir noch einmal das Ergebnis der Unterſuchung der unter A. zuſammengeſchloſſenen Familie, ſo ſehen wir, daß in dieſer Familie es zur Ausbildung eines ſchweren peripheren und zentralen Recklinghauſen mit noch weiteren Komplikationen gekommen iſt. Beim Vater und drei Geſchwiſtern des Kranken beweiſen die gefundenen Anomalien, daß auch hier eine Störung im Keimplasma ſicher vorgelegen, ſich aber nicht ſo ſehr ausgewirkt hat, daß die entſtandenen Anomalien auch nur in einem Falle als eine Abortivform der Recklinghauſenſchen Krankheit ſicher angeſehen werden können. Zwei weitere Geſchwiſter des Kranken haben keine Anomalien. Die beim Vater vorhandene Keimanomalie hat ſich auf vier von ſeinen ſechs Kindern, und zwar bei einem in

beſonders ſchwerer Form vererbt. Es liegt alſo ein dominanter Erbgang vor.

II. Die unter B. aufgeführten Perſonen.

Der Stiefvater des Vaters (4) hat drei von den Kardinalſymptomen der Recklinghauſenſchen Krankheit, nämlich multiple Fibrome, kleine und große Recklinghauſen-Flecke, ferner war er wenig intelligent und von Jugend auf ein Sonderling. Es handelt ſich bei ihm nach den Erſcheinungen an der Haut um eine ſchwere Abortivform eines Recklinghauſen, bei dem zugleich auch eine zentrale Störung vorliegt. Weiter wurden noch als Komplikationen viele Naevi vasculosi, Naevi pigmentosi und abſtehende Schulterblätter gefunden.

Die beim Stiefvater vorhandenen Anomalien haben ſich in erheblichem Maße auf ſeine vier Kinder vererbt. Sein Sohn (13) hat ebenfalls multiple Fibrome und kleine und große Recklinghauſen-Flecke. Er wurde dazu von ſeinem Vater als „ſonderbarer Menſch" bezeichnet. Wir finden bei ihm die gleiche Störung wie beim Vater. Bei den übrigen drei Kindern ſehen wir bei allen multiple Fibrome, und alle drei haben abſtehende Schulterblätter, ein Sohn (12) hat dazu über 40 Naevi vasculosi, eine Tochter (14) hat 18 Naevi pigmentosi und iſt ein Sonderling, und die andere Tochter iſt in der Schule einmal nicht mitgekommen. Auf Grund der multiplen Fibrome und der mit ihnen kombinierten anderen Anomalien können wir auch bei dieſen Kindern eine Störung im Keimplasma annehmen, die zur Entwicklung einer Abortivform geführt hat, welche bei den beiden Töchtern neben den an der Haut aufgetretenen Erſcheinungen auch zentrale Störungen vermuten läßt.

Von den vier Geſchwiſtern hat nur einer (12) Nachkommen, und zwar ſechs Kinder, von denen der älteſte Sohn (31) vom Arzt ſeines Truppenteils unterſucht wurde. Er hat 4 Naevi pigmentosi.

Der nächſtältere unterſuchte Sohn (32) iſt 19 Jahre alt. Er hat multiple Fibromata pendula, 6 Naevi pigmentosi, dazu Hohlfüße und beiderſeits eine kurze, plumpe erſte Zehe, Akne-Puſteln und Comedonen, abſtehende Schulterblätter. Auch bei ihm ſind wir

wegen der Häufung der Anomalien in Verbindung mit einem Kardinalſymptom berechtigt, eine Abortivform anzunehmen.

Es folgt dann eine 12 Jahre alte Tochter (33), bei der ſich ein geſtieltes Fibrömchen, 9 Pigmentnaevi, Prognatie, unregelmäßige Zahnſtellung im Unterkiefer, ſtark abſtehende Schulterblätter fanden und die in der Schule einmal nicht mitgekommen iſt. Der erhobene Befund beweiſt, daß auch bei ihr eine Störung der Keimanlage vorgelegen hat, doch reichen die Symptome nicht aus, um eine Abortivform zu diagnoſtizieren. Es iſt hier das Alter des Kindes zu beachten, denn es kann ſich ſehr gut um einen Fall handeln, der ſich ſpäter noch weiter entwickelt.

Der folgende 11 Jahre alte Sohn (34) hat vier große Recklinghauſen-Flecke neben einigen kleinen Pigmentnaevi. Es handelt ſich bei ihm um eine monoſymptomatiſche Abortivform, die Siemens bei Kindern als Jugendform bezeichnet, da weitere Symptome im Laufe der Entwicklung noch auftreten können.

Eine Tochter von 9 Jahren (35) hat keins von den vier Kardinalſymptomen, doch weiſen die bei ihr gefundenen Anomalien, abſtehende Schulterblätter und leichte Hohlfußbildung darauf hin, daß evtl. eine Störung im Keimplasma vorhanden geweſen iſt.

Bei der jüngſten, 6 Jahre alten Tochter (36) wurde keine Anomalie gefunden.

Die Unterſuchung der unter B. zuſammengeſchloſſenen Verwandtſchaft ergibt, daß eine Abortivform der Recklinghauſenſchen Krankheit in drei Generationen auftritt. Der Großvater, der mit peripheren und zentralen Störungen behaftet iſt, vererbt die Anomalien auf ſeine vier Kinder. Ein Sohn hat die gleichen drei klaſſiſchen Symptome der Recklinghauſenſchen Krankheit wie der Vater, doch nicht ſo ſtark ausgeprägt wie bei dieſem. Die übrigen drei Kinder ſind nur mit einem klaſſiſchen Symptom, nämlich multiplen Fibromen behaftet. Dieſe drei haben ebenfalls abſtehende Schulterblätter wie der Vater, ein Sohn über 40 Naevi vasculosi und eine Tochter 18 Naevi pigmentosi. Von den beim Vater auf zentrale Störung hinweiſenden Symptomen finden wir bei dem ſchwerer behafteten Sohn und einer Tochter, daß ſie Sonderlinge

ſind, und die andere Tochter iſt anſcheinend nicht intelligent, da ſie in der Schule einmal zurückgeblieben iſt. Von den vorhandenen ſechs Enkeln (Kinder des weniger erkrankten Sohnes) wurden fünf unterſucht. Bei zwei fanden wir ebenfalls eine monoſymptomatiſche Abortivform, zwei weitere hatten zwar keine Kardinalſymptome, doch fanden ſich mehrere zu den Komplikationen der Recklinghauſchenſchen Krankheit zu rechnende Anomalien. Bei der Jugend dieſer Kinder, 9 und 12 Jahre, können zu den vorhandenen Anomalien noch Recklinghauſen-Symptome hinzutreten. Nur die jüngſte, erſt 6 Jahre alte Enkelin war ohne pathologiſchen Befund. Bei den Enkelkindern zeigt ſich deutlich, daß mit ſteigendem Alter die Anomalien zunehmen. Auffallend häufig finden wir bei den unterſuchten Perſonen abſtehende Schulterblätter, ein Symptom, das vielleicht auf einer trophiſchen Störung der Muskulatur beruht, und mit den übrigen Recklinghauſenſchen Symptomen in Parallele geſetzt werden kann. In der Literatur haben wir dieſes Symptom bei der Recklinghauſenſchen Krankheit noch nicht erwähnt gefunden. Die Abortivform hat ſich von dem Großvater in den beiden folgenden Generationen dominant vererbt, außerdem ſehen wir, daß ſie in der Deszendenz ſchwächer in Erſcheinung tritt.

Zuſammenfaſſung.

1. Die Recklinghauſenſche Krankheit iſt kein einheitliches Krankheitsbild. Sie gehört zu den Spongioblaſtoſen und wird heute aufgefaßt als Folge einer keimplasmatiſchen Störung, die in erſter Linie Erbeinheiten für das Ektoderm betrifft, daneben aber auch ſolche für das Meſoderm und Entoderm betreffen kann.

2. Die Erblichkeit der Recklinghauſenſchen Krankheit iſt allgemein anerkannt, doch herrſcht keine einheitliche Auffaſſung über den Erbgang, da dominante und nicht dominante Fälle im Krankheitsgeſchehen wechſeln und häufig auch ſporadiſches Auftreten beobachtet wird.

3. Wir haben die Sippe eines Recklinghauſen-Kranken, 31 Blutsverwandte des Probanden, unterſucht. Die Eltern des Kranken ſind beide uneheliche Kinder. In der Aszendenz beſteht ſomit nach

beiden Seiten die blutsverwandtſchaftliche Verbindung nur je durch einen Elter. Die Anamneſe für beide verſtorbenen Mütter der unehelich geborenen Eltern ergibt keinen Anhalt dafür, daß Recklinghauſen-Symptome oder ſonſtige Anomalien bei ihnen vorhanden geweſen ſind. Wir haben daher die Sippe für die Frage der Vererbung der Recklinghauſenſchen Erkrankung aufgeteilt in folgende drei Gruppen:

A. Proband, ſein Vater, ſeine Geſchwiſter und das Kind eines Bruders.

B. Stiefvater des Vaters, vier Halbgeſchwiſter des Vaters und deren Kinder.

C. Stiefvater der Mutter, fünf Halbgeſchwiſter der Mutter und deren Kinder.

In der Gruppe A. finden ſich zwar beim Vater und drei Geſchwiſtern des Kranken Anomalien, die auf eine vorhanden geweſene Störung im Keimplasma hinweiſen, doch reichen die Symptome nicht aus, um auch nur eine Abortivform der Recklinghauſenſchen Erkrankung annehmen zu können. Ein Kind leidet an einem ſchweren peripheren und zentralen Recklinghauſen mit Schwachſinn. Wir ſehen alſo, daß in der Gruppe A. eine Störung im Keimplasma vorliegt, wie wir ſie bei der Recklinghauſenſchen Erkranknug annehmen müſſen, die beim Vater und drei Kindern zur Bildung von Anomalien geführt hat, welche uns im Recklinghauſen-Symptomenkomplex als Symptome II. Ordnung bekannt ſind. Bei einem Kind hat die Störung einen ausgeprägten Recklinghauſen zur Folge gehabt. Zwei Kinder haben keine Anomalien. Die beim Vater vorhandene Keimanomalie hat ſich auf vier von ſeinen ſechs Kindern, und zwar bei einem in beſonders ſchwerer Form, vererbt. Es liegt alſo ein dominanter Erbgang vor.

In der Gruppe B. fanden wir bei dem Stiefvater des Vaters eine ſchwere Abortivform der Recklinghauſenſchen Erkrankung, die ſich in der erſten Generation auf alle vier Kinder vererbt. In der zweiten Generation wurden von ſechs vorhandenen Enkeln fünf unterſucht. Zwei Enkelkinder wieſen wieder eine Abortivform auf, zwei weitere, unter zwölf Jahre alte Kinder hatten mehrere als

Komplikationen oder Nebenerſcheinungen der Recklinghauſenſchen Krankheit zu bewertende Anomalien, und ein nur ſechs Jahre altes Kind war ohne krankhaften Befund. Die Abortivform hat ſich in dieſem Familienkreis dominant vererbt, wobei die Symptome in der Deszendenz in einer ſchwächeren Form in Erſcheinung getreten ſind.

In der Gruppe C. fanden ſich keine Anhaltspunkte für das Vorliegen einer Störung im Sinne der Recklinghauſenſchen Erkrankung.

Wir machen alſo die intereſſante Beobachtung, daß innerhalb einer Sippe in zwei Familiengruppen Recklinghauſenſche Erkrankungen unabhängig voneinander vorliegen. Die vorhandene keimplasmatiſche Störung hat ſich in beiden Fällen dominant vererbt.

Herrn Prof. Dr. Pohlisch gestatte ich mir für die Überlassung der Arbeit und für die Übernahme des Referates sowie Herrn Oberarzt Dr. med. habil. Panse für die bei der Ausarbeitung erteilten Ratschläge und für die Durchsicht der Arbeit meinen verbindlichsten Dank auszusprechen.

Literaturangabe:

Adrian: Bruns Beitr. z. klin. Chir. Bd. 31, 1901; Ztbl. f. d. Grenzgeb. d. Med. u. Chir. Bd. 6, 1903. — Ball: Deutsch. Z. Nervenheilk. Bd. 63, 1920. — Bielschowsky: J. Psychol. u. Neurol. Bd. 35, 1927; Z. Neur. Bd. 25, 1914. — Bilger: Diss. Tübingen 1931. — Blotevogel: Derm. Wschr. Bd. 11, 1933. — Bürkle de la Camp: Arch. f. klin. Chir. Bd. 167, 1932. — Buschke: Arch. f. Derm. u. Syph. Bd. 132, 1921. — Curtius u. Strempel: Derm. Ztschr. Bd. 51, 1928. — Fischer: G. A.: Derm. Wschr Bd. 84, 1927; Arch. f. Dermatol. Bd. 152, 1926. — Fischer: Ztbl.. f. Haut. u. Geschl.-Kh. Bd. 17; Arch. f. Derm. u. Syph. Bd. 134, 1921. — Foerster u. Gagel: Z. Neurol. Bd. 138, 1932. — Frangenheim: Dtsch. Z. Chir. Bd. 225, 1930. — Gamper: J. Psychol. u. Psychiatr. Bd. 39, 1929. — Heine: Zieglers Beitr. pathol. Anat. Bd..78, 1927. — Henke: Arch. f. Derm. u. Syph. Bd. 143, 1923. — Herxheimer-Roth: Beitr. z. pathol. Anat. u. z. allg. Pathol. Bd. 58, 1914. — Hoekstra: Virch. Arch. f. pathol. Anat. u. Pphysiol. Bd. 237, 1921. — Hundemer: Diss. München 1930. — Jadassohn: Handb. d. Haut- u. Gesch.-Kh. Bd. XII/2, 1932. — Jordan: Arch. f. Dermat. Bd. 18, 1926. — Jost: Derm. Zbl. Bd. 18, 1926. — Katzenstein: Virch. Arch. Bd. 286, 1932. — Kaufmann: Handbuch d. Haut- u. Geschl.-Kh. Bd. 4, 1933. — Meirowsky u. Bruck: Münch. med. Wschr. 1921. — Meirowsky: Handb. f. Haut- u. Gesch.-Kh. Bd. 4, 1933; Köln. Fermat. Gesellsch. Sitz. v. 31. 7. 1931; Arch. f. Derm. u. Syph. Bd. 127, 1919. — Meiß: Dtsch. Z. Nervenheilk. Bd. 131, 1933. — Mosbacher: Diss. München 1925; Psychiatr. neurol. Wschr. Bd. 29, 1927; Fortschr. Neurol. u. Physiol. Bd. 3, 1931. — Orzechowsky u. Noricki: Z. Neur. Bd. 11, 1912. — Recklinghausen, v.: Festschr. f. R. Virchow, 1882. — Saalfeld: Handb. d. Haut- u. Geschl.-Kh. Bd. 12, 1932. — Schnitzler: Diss. Berlin 1918. — Siemens: Arch. f. Derm. u. Syph. Bd. 150, 1926; Derm. Zeitschr. Bd. 46; Virch. Arch. Bd. 260, 1926; Handb. f. Haut- u. Geschl.-Kh. Bd. 3, 1929. — Struwe u. Steuer: Ztbl. f. Allg. Path. u. path. Anat. Bd. 50, 1931. — Stalmann: Virch. Arch. Bd. 289, 1933. — Tannhauser: Klin. Wschr. Bd. 5 1926. — Thibierge: Ref. Arch. f. Derm. u. Syph. Bd. 50, 1899. — Verocay: Zieglers Beitr. z. allg. Pathol. Bd. 49, 1910.

Lebenslauf.

Ich wurde geb. am 15. Okt. 1893 in Zweibrüggen als Sohn der Eheleute Wilhelm Hall und Margarethe, geb. Plaum. Nach Beſuch der Volksſchule beſuchte ich bis Auguſt 1914 die Hindenburg-Schule in Aachen. — Ich trat dann als Kriegsfreiwilliger ins Heer ein, war von 1914 bis 1918 an der Front und wurde November 1918 als Leutnant der Reſerve entlaſſen. Anſchließend ſtudierte ich bis 1920 in Bonn und bis 1922 in Marburg Zahnheilkunde. In Marburg beſtand ich 1922 das zahnärztliche Staatsexamen und promovierte zum Dr. med. dent. Im Jahre 1923 war ich als Aſſiſtent und Vertreter tätig. Im Frühjahr 1924 gründete ich in Kohlſcheid eine zahnärztliche Praxis. Wegen der Folgen einer Kriegsbeſchädigung konnte ich meinen Beruf als Zahnarzt nicht mehr ausüben. Ich ſtudierte daher vom S.S. 1931 bis S.S. 1935 Medizin in Bonn, wo ich 1932 das Vorexamen und 1935 das Staatsexamen ablegte. 1933 verheiratete ich mich mit Thereſe Habermann. Vom 1. Dezember 1935 bis 1. Juni 1936 war ich als Medizinalpraktikant in der Med. Univ.-Klinik in Bonn und erhielt am 1. Juni 1936 die Approbation als Arzt.